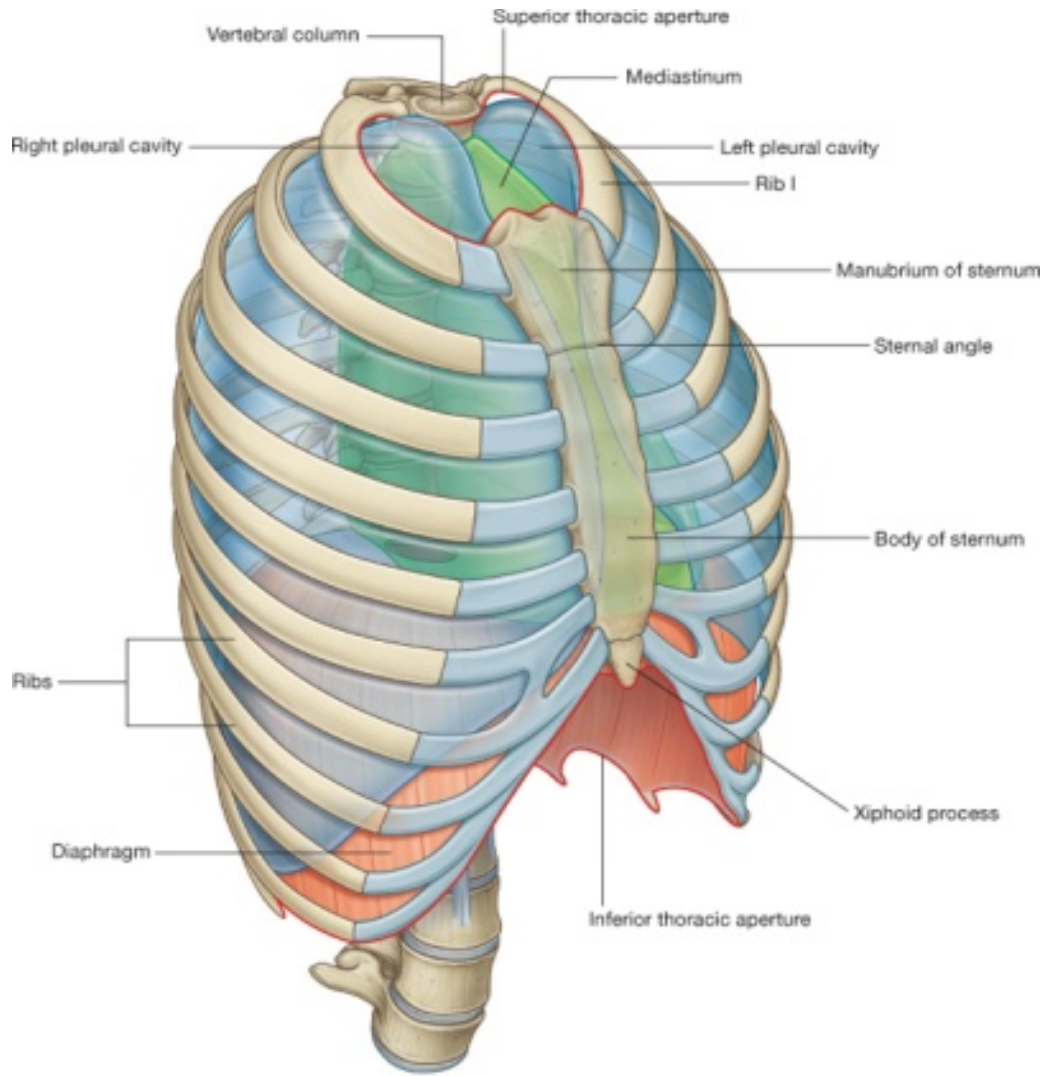


موضوع ته عمومي کتنه

عمومي خرگندونه

تتير د يوې داسې غير منظمې استوانې شکل لري کوم چې پورتنی خوله يې (چې ورته د تتير پورتنی سوری هم ويل کيږي) تنگه او لاندینی خوله يې (چې ورته د تتير بنکتنې سوری هم ويل کيږي) په نسبي ډول لويه ده (۳.۱ انځور). د تتير پورتنی سوری خلاص دی او د غاړې سره دوام مومي، پداسې حال کې چې د تتير بنکتنې سوری د حجاب حاجز پوسيله تړل شوی دی.



۳.۱ انځور: د ټټر ډيوال او جوف

ټټر ارتجاعي عضلي اسکليټي (musculoskeletal) ډيوال لری کوم چې د فقراتو، پوښتنيو، عضلاتو او د سټرنوم له مرتب شويو برخو څخه جوړ شويدي.

د ټټر جوف (Thoracic cavity) چې د ټټر ډيوال او د حجاب حاجز په وسيله چاپير شوی په درې عمده برخو (compartments) باندې وېشل شوې دی، چې عبارت دي له:

- بنی او کین پلورایي جوفونه، چې هر یو یې یوه سړی پوښلی دی،
- منصف (mediastinum)

منصف د رخوه انساجو یوه ارتجاعي ضخیمه برخه ده چې په طولاني شکل د منحنی کرني لپاسه موقعیت لري. دغه برخه د زړه، مری، وچه غاړه (تراخیا)، لوي اعصابو، او د وینې لوي سیستمیک رگونو لرونکي دي.

د پلورا جوفونه یو له بل څخه د منصف په وسيله په بشپړه توګه بېل شوي دي. ځکه نو، د پلورا په یو جوف کې غیر نورمال پېښې په حتمي توګه د پلورا بل جوف نه اغیزمن کوي. دا په دې مانا هم دی، چې د جراحي عمل په ترڅ کې د پلورایي جوفونو له خلاصونې څخه پرته هم په منصف کې مداخله کیدلای شي.

د پلورایي جوفونو بله مهمه ځانګړتیا دا ده چې له لومړۍ پوښتۍ څخه پورته غزیدلي دي. په حقیقت کې د هر یو سړي څوکه (apex) د غاړې تر بیخه پورې رسیږي. په پایله کې لدې څخه داسې نتیجه اخستلی شو، چې د غاړې په بیخ کې غیر نورمال پېښې کولای شي چې مجاور پلورا او سړي اخته کړي او په مجاوره پلورا او سړي کې ناوړې پېښې کولای شي چې د غاړې بیخ اخته کړي.

دندې

تنفس (Breathing)

د تنفس عملیه د ټټر له خورا مهمو دندو څخه عبارت دي. ټټر نه یواځې دا چې د سږو لرونکی دي، بلکې ددې لپاره چې هوا په اغیزناکه توګه سږو ته دننه او ترینه وځي، نو د

یوپی داسې دستګاه حیثیت هم لري کوم چې حجاب حاجز، د ټټر ډیوال، او پوښتی یې اړینې برخې جوړوي. پورته او ښکته خواوو ته د حجاب حاجز حرکات او د پوښتیود حرکاتو له کبله د ټټر د ډیوال په جنبي او قدامي ابعادو کې بدلونونه د ټټر د جوف په حجم کې د بدلون لامل کیږي، چې دوي ټول په تنفس کلیدي (غوره) عناصر ګڼل کیږي.

د حیاتي غړو څخه ساتنه

ټټرزه، سږي او لویو رګونو ته یې ځای ورکړی او ترینه ساتنه کوي. د ټټر ډیوال د حجاب حاجز د ګونبزي شکل له کبله په ګیډه کې هم له ځینو مهمو غړو څخه ساتنه کوي. د ځیګر ډېره برخه د حجاب حاجز د ښی ګونبزي لاندې، او معده او توری د کین ګونبزي لاندې قرار لري. د پښتورګو د علوي قطبونو خلفي مخونه د حجاب حاجز مخې ته، په ښی خوا کې د دولسمې پوښتی او په کینه خوا کې د یولسمې او دولسمې پوښتیو مخې ته واقع شوي دي.

کانال (Conduit)

منصف د هغو جوړښتونو لپاره چې د وجود د یوې ناحیې څخه بلې ته د رسیدلو لپاره په بشپړه توګه د ټټر له منځ څخه تیرېږي او د هغو جوړښتونو لپاره چې په ټټر کې یو شمیر غړي د عضویت له نورو سیمو سره نښلوي د یو کانال حیثیت لري. د ګیډې او غاړې ترمنځ لارې په اوږدو کې مری، واګوس اعصاب او توراسیک قنات د منصف له منځ څخه تیرېږي.

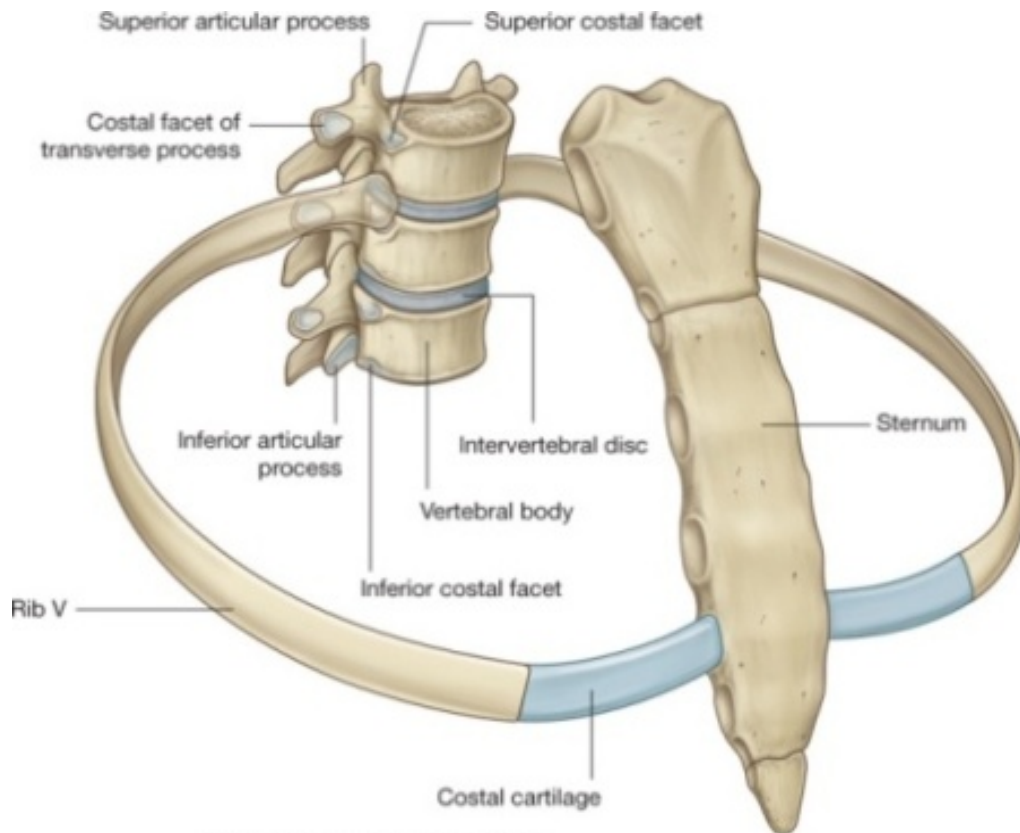
همدارنگه د فرينیک اعصاب چې په غاړه کې منځته راځي، د منصف له منځ څخه تيريږي ترڅو حجاب عاجز ته دننه شي او پدې ډول سره تعصیب يې کړي. په منصف کې دننه نور جوړښتونه لکه وچه غاړه (trachea)، توراسيک اورټا (thoracic aorta) او superior vena cava په ټټر کې لويو داخلي غړو ته او له هغوي څخه سير لري.

ترکيبوونکی برخي

ټټر ډيوال

د ټټر ډيوال له اسکلتي عانسرو او عضلاتو څخه تشکیل شوي (۳.۱ انځور):

- خلفي برخه يې له دولس صدري (thoracic) فقراتو او د هغوي ترمنځ غضروفي ډيسکونو څخه جوړه شويده؛
 - په جوانبو کې، ډېوال د پوښتيو (دولس په هريو خواکې) او د اوارو عضلاتو د دريو طبقاتو په وسيله چې د مجاورو پوښتيو ترمنځ مسافې يې ستر کړې، پوښتي خوځوي او د پوښتيو ترمنځ مسافې تقويه کوي جوړ شويدي؛
 - قداماً، ډېوال د سټرنوم په وسيله، چې د مانوبريوم، جسم او xiphoid process له قطعاتو څخه تشکیل شوي جوړ شويدي.
- د manubriosternal joint په برخه کې د سټرنوم مانوبريوم د سټرنوم پر جسم باندې خلف خواته قات شوي او پدې ډول سره، سټرنل زاويه (sternal angle) يې جوړه کړي. دغه زاويه د ډاکترانو له خوا د ټټر د فزيکي معایناتو په وخت کې د يوې مهم سطحې نښې په توگه کارول کيږي.



۳.۲ انځور د پوښتیو او فقراتو ترمنځ بندونه.

د هرې یوې پوښتی-قدامي (distal) نهایت یې له ضلعي غضروف (costal cartilage) څخه چې د ډیوال له حرکتو او ارتجاعیت سره مرسته کوي جوړ شوی دی. ټول پوښتی شاته له توراسیک فقراتو (thoracic vertebrae) سره مفصل کیږي. زیاتره پوښتی (د دویمې څخه تر نهمې پوښتی-پوري) د ستون فقرات سره د درې مفصلونو لرونکي دي. د هر یو پوښتی-سر (head) د خپل اړوندې فقرې له جسم او د پورته فقرې له جسم سره مفصل کیږي (۳.۲ انځور). په همدې ډول دغه پوښتی-خلف خواته په کریدلو

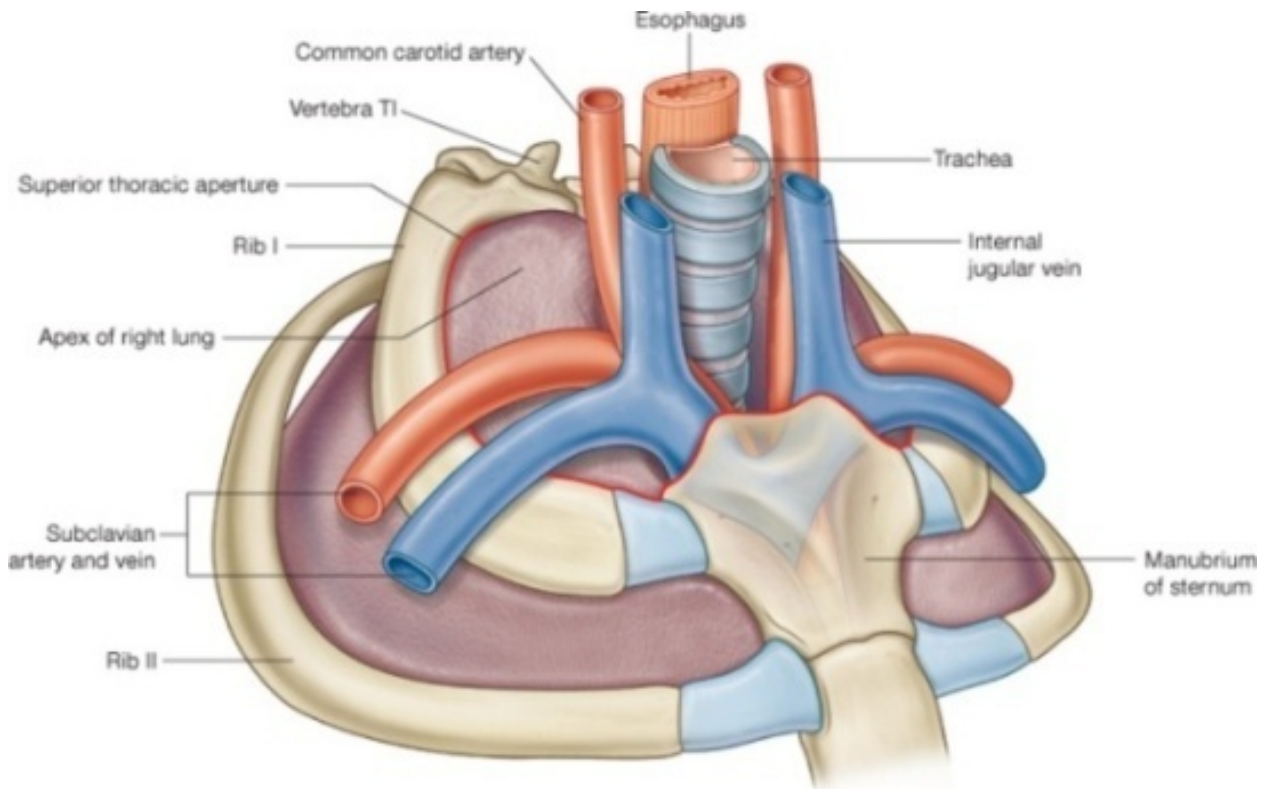
سره، هریوې د خپل مربوطه فقرې د مستعرض بارزی (transverse process) سره هم مفصل کیږي.

په قدام کې د لومړۍ څخه تر اوومه پوښتیو ضلعي غضاریف د سترنوم سره مفصل کیږي. د اتمې څخه تر لسمې پوښتیو ضلعي غضاریف د هغو ضلعي غضاریفو له سفلي څنډو سره چې له دوي څخه پورته قرار لري مفصل کیږي. یولسمه او دولسمه پوښتیو ته لامبو وهونکي پوښتی هم ویل کیږي ځکه چې دوي د نورو پوښتیو، ضلعي غضروفونو یا له سترنوم سره نه مفصل کیږي. د دوي ضلعي غضاریف کوچنې، یواځې د هغوي څوکې یې پوښلي دي.

د ټټر د ډیوال اسکلیټي چوکاټ د غاړې، گیدې، شا او علوي اندامونو (نهایاتو) د عضلاتو د نښلیدلو (ارتکاز) لپاره یې پراخ ځایونه یې برابر کړيدي. د دغه عضلاتو یو شمیر یې پوښتیو پورې نښتي دي او د فرعي (accessory) عضلاتو په توگه دنده سرته رسوي، همدارنگه ځینې د هغوي د لومړۍ او ورستی پوښتیو وضعیت ثابت ساتي.

د ټټر علوي سوری (Superior thoracic aperture)

د ټټر علوي سوری کاملاً د اسکلیټي عناصرو په وسیله احاطه شوي دي، داسې چې شاته د لومړۍ توراسیکه فقرې (T1) د جسم، په هره یو خوا کې د لومړۍ پوښتی د انسي څنډې او په قدامي برخه کې د مانوبریوم څخه تشکیل شوي دي. د مانوبریوم علوي څنډه د دویم او دریم توراسیکو فقراتو (TII او TIII) ترمنځ غضروفي ډیسک ته ورته تقریباً یوه افقي اواره سطحه ده.



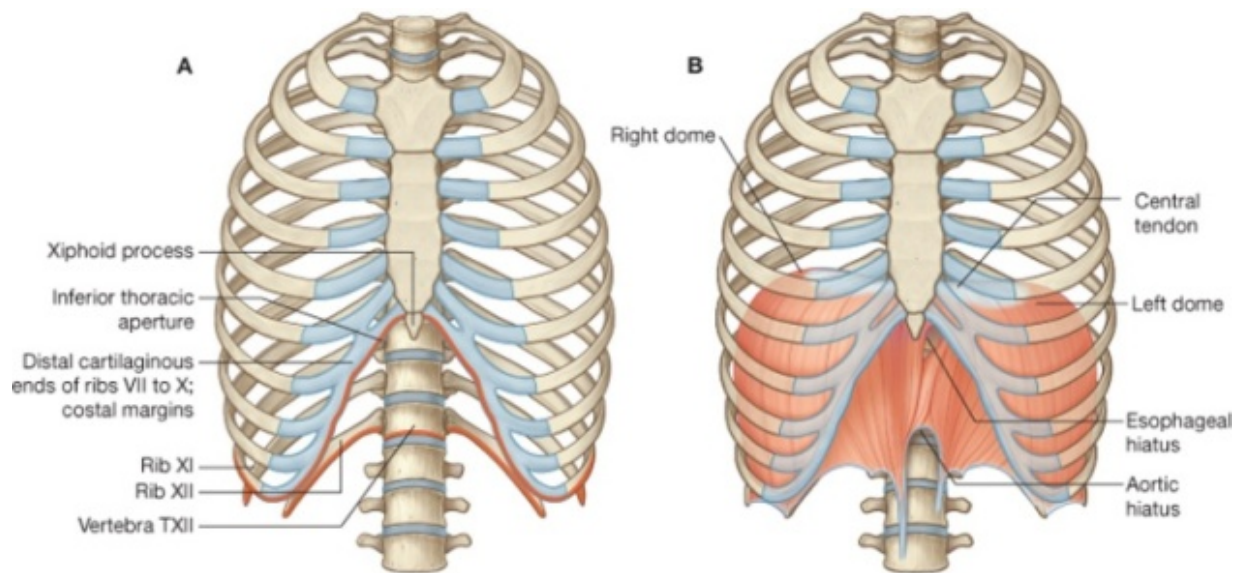
۳.۳ انځور د ټټر پورتنی سوری.

څرنګه چې لومړۍ پوښتۍ د T1 د فقره سره د خپل خلفي مفصل څخه ښکته خوا ته د مانوبریوم سره د خپل تر قدامي مفصل پوري په مایل ډول رسیږي، ځکه نو د ټټر علوي سوري په یوې مایلې زاویې سره، لږ اندازه قدام ته متوجه ده. د ټټر په علوي سوري کې د پلورايي جوفونو علوي مخونه، چې سږی یې احاطه کړی، د منصف د دخولي برخې په هره یوه خوا کې قرار لري (۳.۳ انځور). هغه جوړښتونه چې د علوي اندام (نهایت) او ټټر ترمنځ سیر لري دوي کله چې منصف ته دننه او یا ترینه وځي نو د لومړۍ پوښتۍ او د پلورا د علوي برخې د پاسه تیرېږي. کوم

جوړښتونه چې د غاړې او سر او د ټټر ترمنځ سپر لري، دوي اکثراً د ټټر له علوي سوري
 څخه په عمودي ډول سره تيريږي.

د ټټر سفلي سوري (Inferior thoracic aperture)

د ټټر سفلي سوري غټ دي او د پراخه كيدلو وړتيا لري. څنډه يې له هډوكي، غضروف او
 اربطو څخه جوړ شوي دي (A۳.۴ انځور).
 د ټټر سفلي سوري د حجاب عاجز په وسيله بند شويدي، كوم جوړښتونه چې د گيډې او ټټر
 ترمنځ تيريږي حجاب عاجز سوري كوي يا هم د هغی له خلفي برخې څخه پورې وځي.



۳.۴ انځور A د ټټر ښکتنی سوري. B حجاب عاجز.

د ټټير د سفلي سوري اسکلېټې عناصر عبارت دي له:

- په خلفي برخه کې د دولسم توراسيک فقرې جسم،
- په خلفي جنبي برخه کې د دولسم پوښتۍ او د يولسم پوښتۍ ډيسټل نهايت،
- په قدامي جنبي برخه کې د اوومې څخه تر لسمې پوښتۍ غضروفي نهايتونه، کوم چې د دوي له يوځاي کيدلو څخه يې ضلعي څنډه (costal margin) هم منځته راځي،
- په قدام کې xiphoid process.

د ضلعي څنډې (costal margin) او سټرنوم ترمنځ مفصل تقريباً د يولسم او دولسم توراسيکو فقراتو ترمنځ غضروفي ډيسک ته په ورته يو افقي پلان کې قرار لري. په بل عبارت، د ټټير د سفلي سوري خلفي څنډه يې د قدامي څنډې په پرتله لاندې قرار لري. کله چې له قدام څخه وکتل شي، نو ليدل کيږي چې د ټټير سفلي سوري پورته خواته کږه شويدي.

حجاب حاجز (Diaphragm)

عضلې و تري (musculotendinous) حجاب حاجز د ټټير سفلي سوري يې په کلکه توگه بند کړيدي (B۳.۴ انځور).

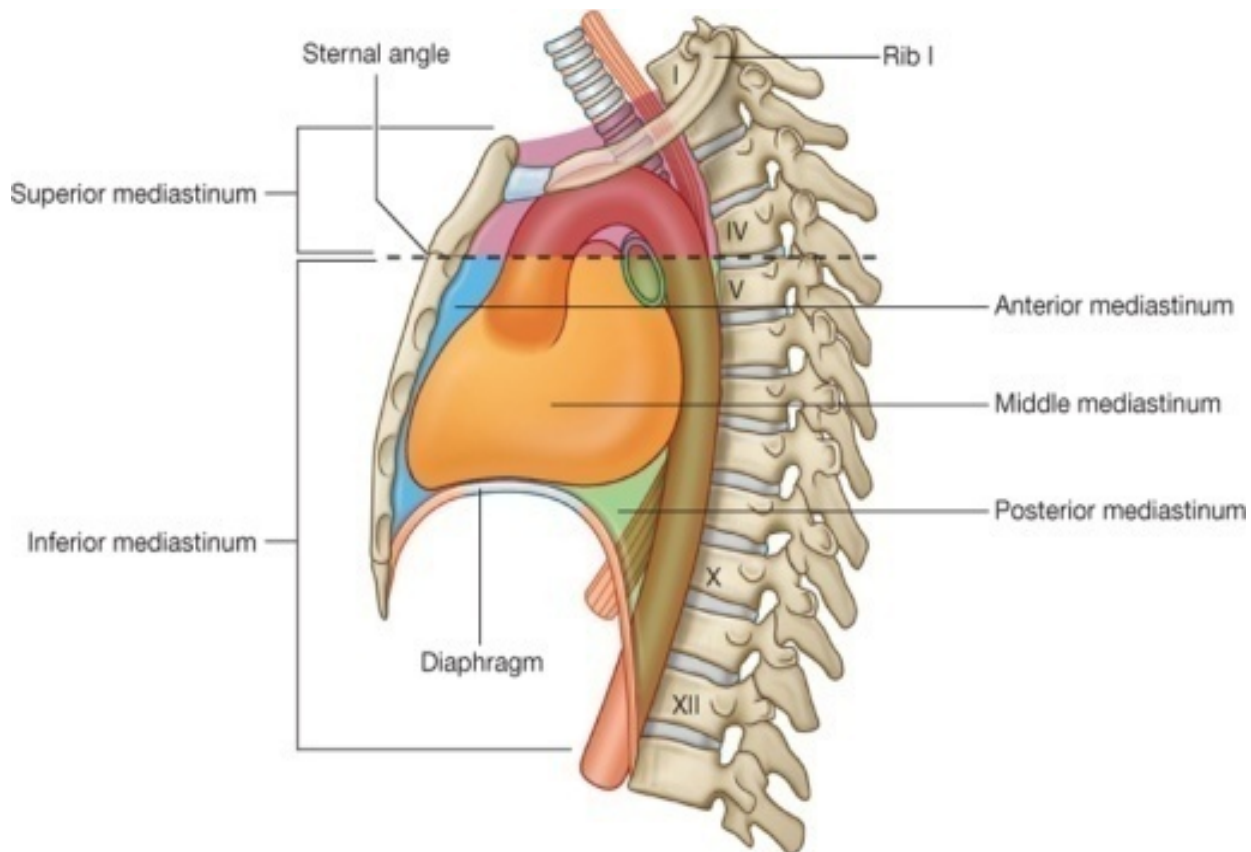
په عمومي ډول سره، د حجاب حاجز عضلې تارونه د ټټير د سفلي سوري له څنډو څخه په وړانگيزه توگه منشا اخلي، او په يو لوی مرکزي وتر کې سره يوځاي کيږي. د ټټير د سفلي سوري د مایلي زاويې له کبله، د حجاب حاجز خلفي نښتې برخه يې د قدامي نښتې برخې په پرتله ښکته قرار لري.

حجاب حاجز یو اوار جوړښت ندي، بلکه په بني او کين خواوو کې علوي خواته په پړسیدلو سره گونبزو نه (domes) يې جوړ کړي. بني گونبزه يې د کينې گونبزي په پرتله لوړه ده، او تر پنځمې پوښتې پورې رسيږي. کله چې حجاب حاجز تقلص وکړي، نو د گونبزونو لوړوالی يې کم او پدې توگه د تتر حجم ورسره ډيريرېږي. مری او inferior vena cava حجاب حاجز سوری کوي؛ مگر اورتا د حجاب حاجز تر شا تيريرېږي.

منصف (Mediastinum)

منصف د منځنۍ کربنې په استقامت یو داسې پنډ وېش دی چې په قدام کې له سترنوم څخه شاته تر توراسيک فقراتو پورې، او د تتر له علوي سوري څخه تر سفلي سوري پورې رسيږي.

یوه افقي پلان چې د خلورم او پنځم توراسيک فقراتو ترمنځ غضروفي ډيسک او د سترنل زاويې ترمنځ تيريرېږي منصف په علوي او سفلي برخو باندي ويشي (۳.۵ انځور). سربيره پردې سفلي برخه يې د پريکارډيوم په وسيله کوم چې د زړه په شاوخوا کې د پريکارډ جوف يې چاپير کړی ويشل شوي دي. پريکارډيوم او زړه منځنی منصف جوړوي. قدامي منصف د سترنوم او پريکارډيوم ترمنځ موقعيت لري او خلفي منصف يې د پريکارډيوم او د توراسيک فقراتو ترمنځ موقعيت لري.



۳.۵ انځور د منصف فرعي وېش.

د پلورا جوفونه (Pleural cavities)

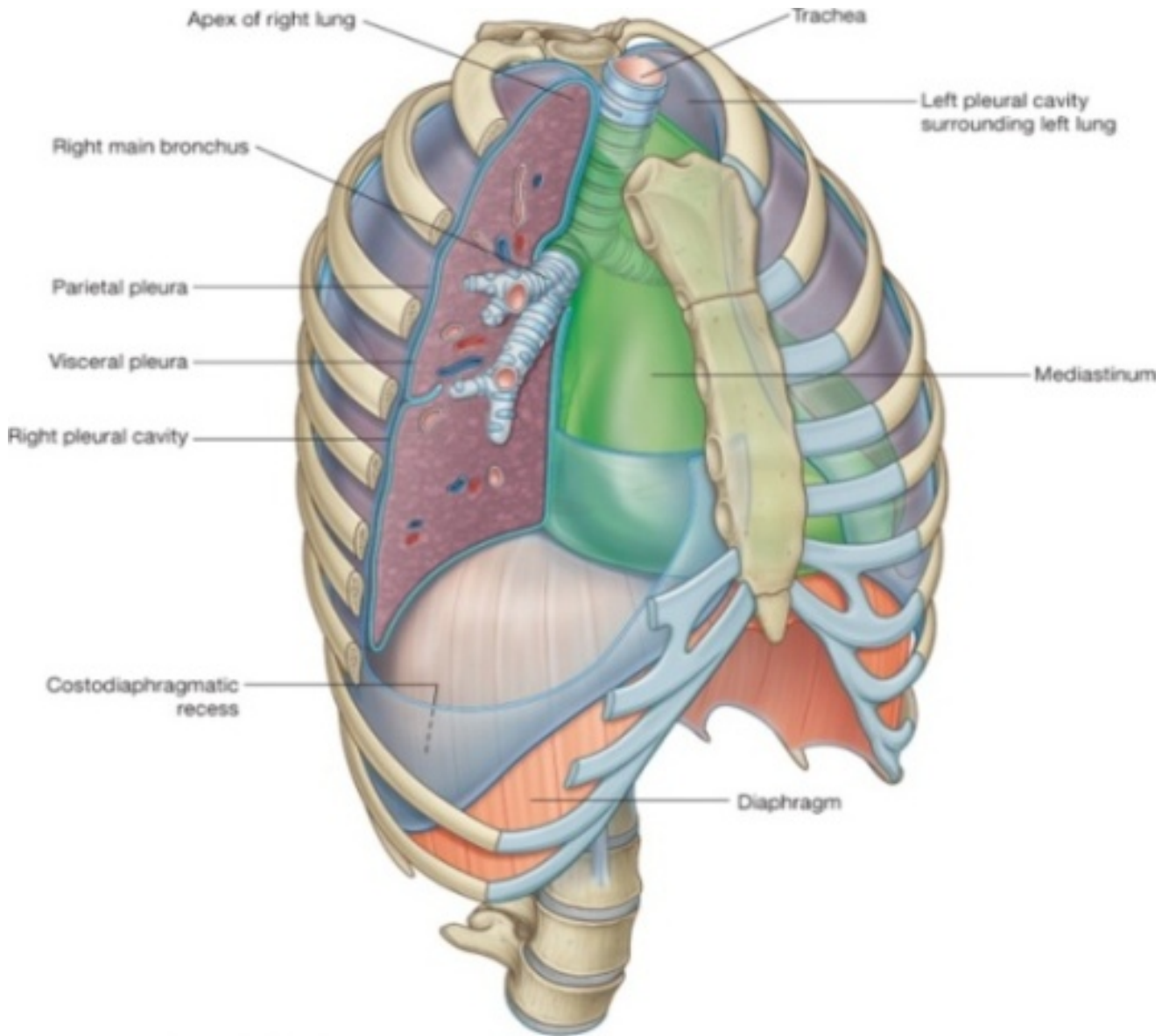
د منصف په دواړو خوا کې د پلورا جوفونه موقعیت لري (۳.۲ انځور).
 د پلورا هر یو جوف په مکمل ډول د پلورا (pleura) په نوم د میزوتیلیل پردې په وسیله
 سترشویږي.

د انکشاف په وخت کې، سږی له منصف څخه د باندي نمو کوي، وروسته بیا د پلورا جوفونو په وسیله احاطه کیږي. نو لدې کبله، د هر یو دغه غړو خارجي سطحه د پلورا په وسیله سترشویده.

هر یو سږی د منصف سره د یوې ریښې (root) په وسیله چې له هوایي لارې، پلمونري رگونو، لمفاوي انساجو او اعصابو څخه جوړ شويدي تینګ نښتي دي.

د پلورا هغه برخه چې د ټټر د جوف ډېوالونه یې ستر کړي د جداري پلورا (parietal pleura) پنوم یادېږي، په داسې حال کې هغه برخه یې چې د ریښو په برخه کې له منصف څخه د سږو د مخونو په طرف منعکس کیږي د حشوي پلورا (visceral pleura) پنوم یادېږي. په طبیعي ډول د حشوي پلورا (چې سږی ستر کړی) او د جداري پلورا (چې د ټټر د جوف دیوال یې ستر کړی) ترمنځ یوه ډیره مهمه بالقوه مسافه (potential space) شتون لري.

سږي د پلورا د جوف بالقوه مسافه بې کاملاً ډک کړي نه دي، چې لدې کبله په نوموړي مسافه کې داسې گونښه خالي ځایونه (recess) موجود دي کوم چې د سږو لرونکي ندي او د تنفس په وخت کې د سږي په حجم کې د مناسبو بدلونو لپاره مهم بلل کیږي. د نوموړي گونښه خالي ځایونو له جملې څخه (costodiaphragmatic recess) تر نورو لوي او د کلینیک له نظره ډیر مهم گونښه خالي ځای دی، چې لاندې د ټټر د ډېوال او حجاب حاجز ترمنځ موقعیت لري.



۳.۲ انځور پلورايي جو فونڊ.

د بدن له نوروو سیمو سره اړیکې غاړه

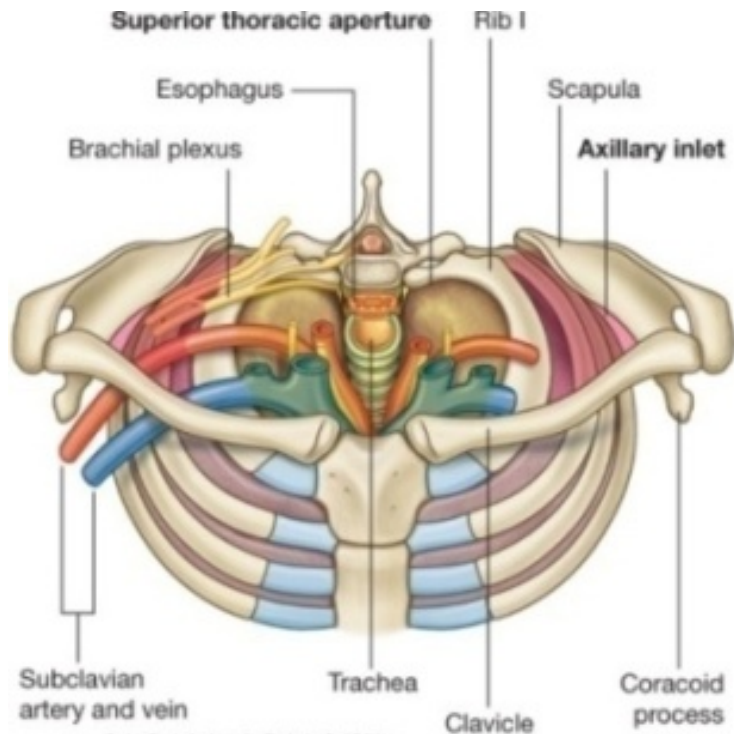
د ټټر علوي سوري مستقیماً د غاړې د بیخ په دننه کې خلاصیږي (۳.۷ انځور). د هریو پلورایي جوف علوي مخ د لومړۍ پوښتۍ او ضلعې غضروف (costal cartilage) څخه یې ۲-۳ سانتیمتر پورته غاړې پوري رسیږي. د پلورا د دغوو غځیدلو برخو ترمنځ، غټ داخلي جوړښتونه د غاړې او د علوي منصف ترمنځ تیریږي. د منځنۍ کربنې په استقامت، وچه غاړه (trachea) د مری سره جوخت د هغې په مخه کې ځای لري. د دغه جوړښتونو په مخه او اړخیزو برخو کې د وینې لوي رگونه او اعصاب د ټټر له علوي سوري څخه ټټرته دننه او ترینه د باندې وځي.

پورتنی نهایت (Upper limb)

د تخرگ دخولي فوهه (axillary inlet) یا د علوي اندام (نهایت) دخولي فوهه، د ټټر د علوي سوري په دواړو خواو کې قرار لري. دغه دواړه اکسیلری دخولي فوهي او د ټټر علوي سوري پورته د غاړې له بیخ سره اړیکي لري (۳.۷ انځور).

هریو اکسیلری دخولي فوهه د لاندې جوړښتونو په وسیله جوړشوی دی:

- په خلفي برخه کې د scapula علوي څنډه؛
- په قدامي برخه کې clavicle؛ او
- په انسي برخه کې د لومړۍ پوښتۍ اړخیزه څنډه.

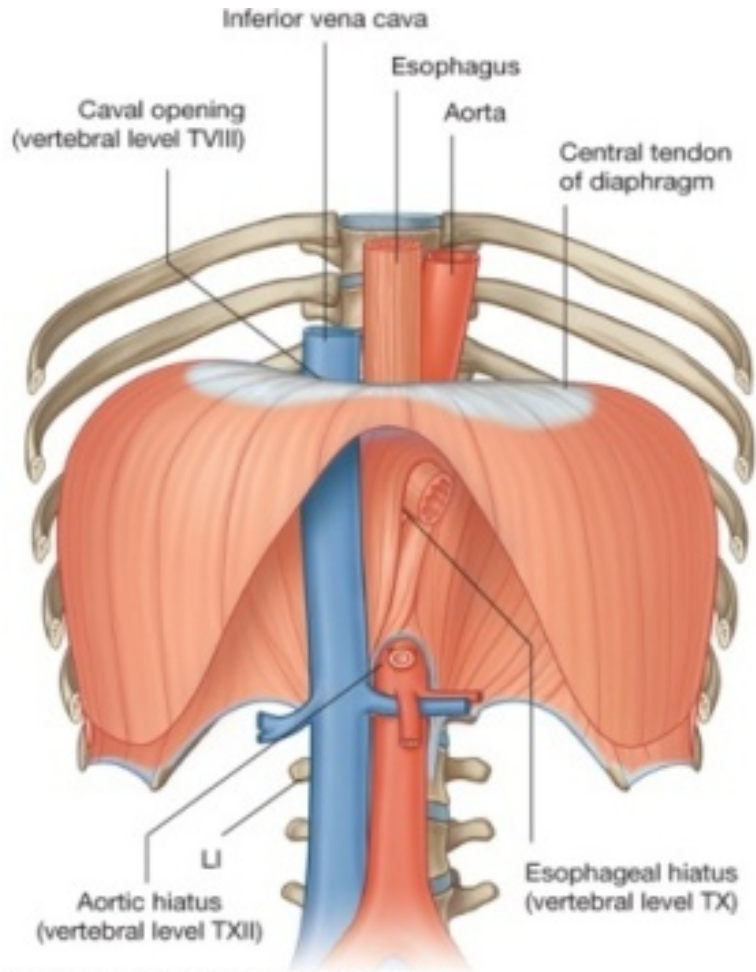


۳.۷ انځورد ټټر پورتنی سوري او اکسیلری مدخل.

دغه دخولي فوهي چې درې ضلعي شکل لري څوکه يي وحشي خواته متوجه دي او د کوراکوييد بارزې (coracoid process) په وسيله، چې د سکپولا له علوي څنډې څخه قدام خواته غزیدلي جوړ شويدي. د دغه مثلثي دخولي فوهي قاعده د لومړۍ پوښتۍ له وحشي څنډې څخه جوړه شويده.

د وينې لوي رگونه چې د اکسیلا د دخولي فوهي او د ټټر د علوي سوري ترمنځ تیريږي، دوي يو څه ناڅه د لومړۍ پوښتۍ له پاسه پورې وځي.

د براخيال عصبي شبکې (brachial plexus) پراکسیمل برخه چې د غاړې او د علوي اندام ترمنځ سیر لري، دا هم د اکسیلا د دخولي فوهي له لارې پورې وځي.



۳.۸ انځور لوي جوړښتونه چې د گيډې او ټټر ترمنځ تيريږي.

گيډه (Abdomen)

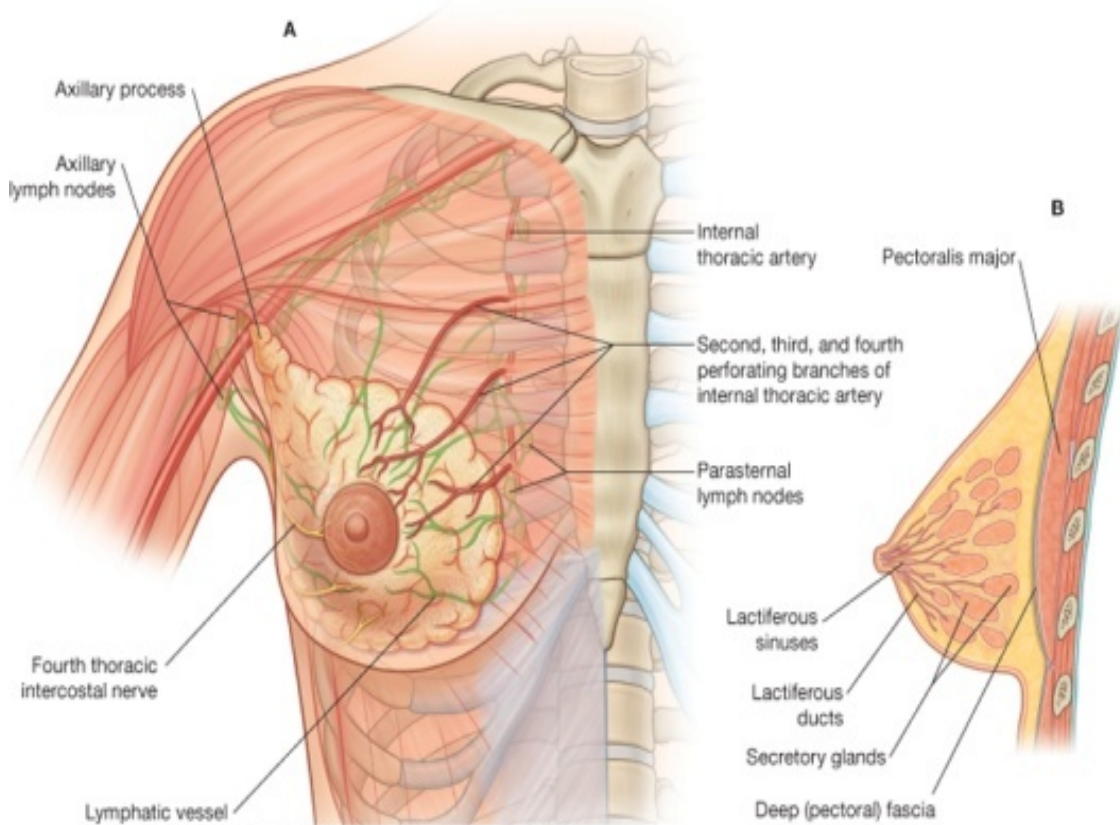
حجاب حاجز ټټر يې له گيډې څخه بيل کړيدی. هغه جوړښتونه چې د ټټر او گيډې ترمنځ سير لري يا حجاب حاجز سوري کوي يا هم تر شا يې تيريږي (۳.۸ انځور).

- Inferior vena cava د اتم توراسيک فقرې (T8) کچې (level) ته نږدې د حجاب حاجز مرکزي وتر سوری کوي او پدې ډول د منصف په بڼې خوا کې دننه کېږي؛
- مری فقط د منحنۍ کرښې په کینه خوا کې د لسم توراسيک فقرې (T10) په برابری د حجاب حاجز د عضلي برخې په سوري کولو سره منصف پرېږدي او پدې ډول گيډې ته دننه کېږي؛
- اورټا د منحنۍ کرښې په استقامت د دولسم توراسيک فقرې (T12) په برابری د حجاب حاجز تر شا گيډې ته پورې وځي؛
- زياد شمير نور جوړښتونه هم شته دي کوم چې د حجاب حاجز له منځ څخه او يا هم له خلف څخه يې تيريږي.

تی (Breast)

- تيونه، د ټټر د قدامي ډيوال پر هره يوه خوا د pectoral په سيمه کې له افرازي غدواتو څخه چې د سطحي صفاق او پوستکي په وسيله پوښل شوي دي تشکيل شويدي (۳.۹ انځور).
- د تی د وينې رگونه، لمفاوي رگونه، او اعصاب عبارت دي له:
- د internal thoracic شريانونو او وريدونو څانگې دي، کوم چې د سټرنوم په دواړو خواوو کې د ټټر قدامي ډيوال سوري کوي ترڅو د ټټر قدامي مخونه سپلاي کړي. په بنسټيز ډول هغه څانگې چې د دوهمې څخه تر څلورمې بين الضلعي مسافو سره اړيکې لري د هريو تي قدامي انسي برخې هم سپلاي کوي؛
 - د تي د انسي برخې لمفاوي رگونه چې د perforating شريانو سره يوځاي سير لري د ټټر د ډيوال پر داخلي مخ باندي په موجود parasternal لمفاوي غوټو کې تشيږي؛

- د تي د اړخيزو برخو پورې لمفاوي رگونه د علوي نهايت له اکسيلري سيمي څخه راوځي يا هم همالته په لمفاوي غوتو کې تخليه کيږي.
- د تي د پوستکي څخه عمومي حسيت د څلورمې څخه تر شپږمې بين الضلعي اعصابو د وحشي او قدامي څانگو په وسيله ليرېډول کيږي.

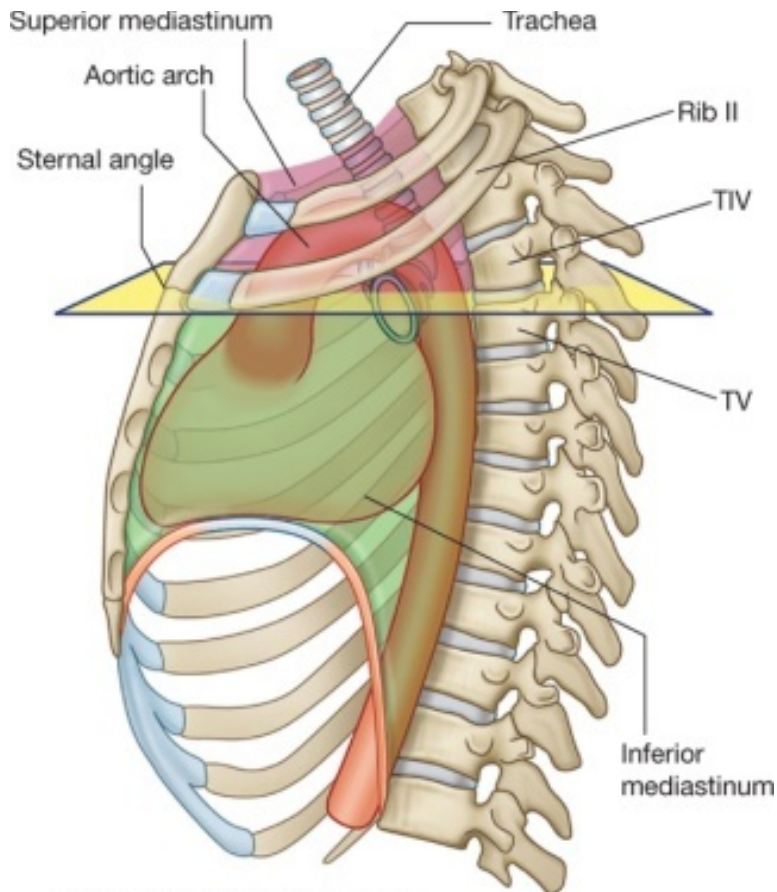


۳.۹ انځور نښی تی.

مهم بیلونکی نښې TIV/V فقرې کچه (لیول)

د ناروغانو د فزیکي معاینې په وخت کې، معمولاً ډاکتران په بدن کې د اړینو اناټومیکو جوړښتونو د موقعیت د مالومولو لپاره له فقرې کچو (vertebral levels) څخه ګټه اخلي. هغه افقي پلان یا سطحه چې د څلورم او پنځم توراسیک فقراتو (TIV او TV) ترمنځ له غضروفي ډېسک څخه تیرېږي په وجود کې له یو خورا اړین پلان څخه عبارت دي (۳.۱۰ انځور) ځکه چې:

- په قدام کې له سټرنل زاویې (sternal angle) څخه تیرېږي، او پدې ډول د سټرنوم سره د دوهمې پوښتۍ د ضلعی غضروف قدامي مفصل موقعیت په نښه کوي. (څرنګه چې د لومړۍ پوښتۍ پرمخ کلافيکل واقع شويدي، ځکه نو دغه پوښتۍ د جس وړندی) ځکه نو د سټرنل زاویې څخه د دوهمې پوښتۍ د موقعیت د موندلو لپاره کوم چې د نورو پوښتیو د شمیرلو لپاره د یوې مرجع په توګه کارول کېږي ګټه اخستل کېږي؛
- علوي منصف د سفلي منصف څخه جدا کوي او د پریکارډیوم د علوي څنډې موقعیت په نښه کوي،
- هغه ځای په نښه کوي کوم چې ترینه د اورټیک قوس (aortic arch) پیل او ورباندې پای ته رسیږي؛
- له هغه ځای څخه تیرېږي، چیرې چې superior vena cava زړه ته د دننه کیدلو لپاره پریکارډیوم ته نفوذ کوي؛
- دا هغه سطحه (لیول) دی چیرې چې وچه غاړه (trachea) په ښي او کین برانکسونو باندې وېشل کېږي؛
- د پلمونري تنې (pulmonary trunk) علوي څنډه په نښه کوي.

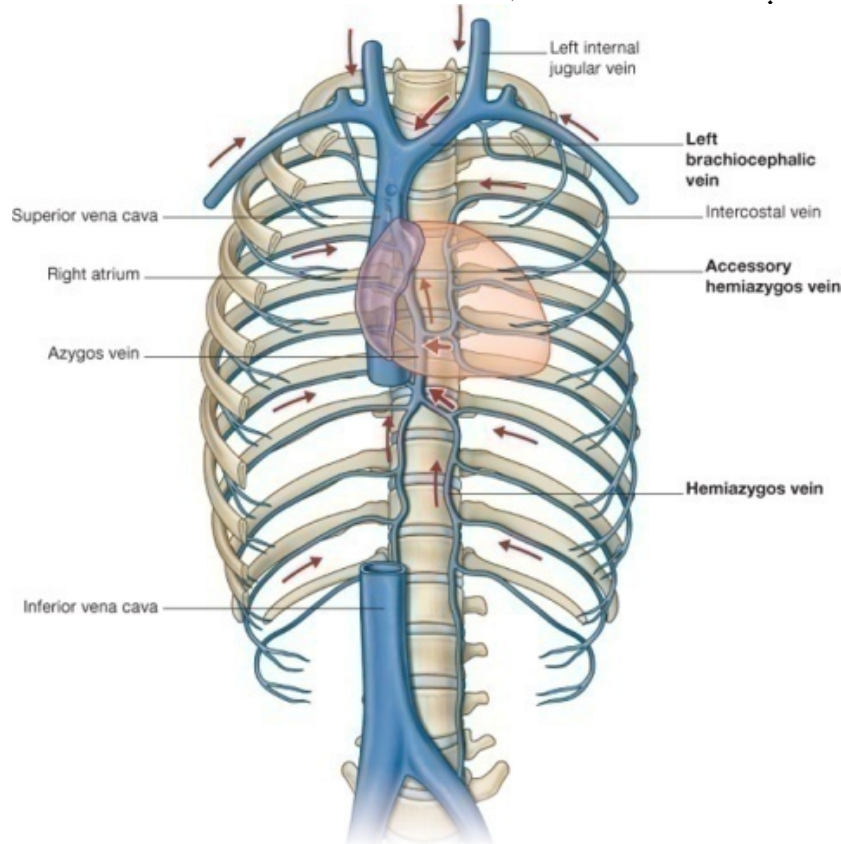


۳.۱۰ انځور TIV/V فقری سطحه (لیول).

له کین څخه بڼي خواته وریډي او بڼتني (shunts)

بڼي اذین (atrium) د زړه هغه خونه (چمبر) دي کوم چې ورته د عضویت څخه راگرزیدلي deoxygenated وینه رسیږي. دا د منځنۍ کربنې په بڼي خوا کې قرار لري او همدارنگه د superior vena cava او inferior vena cava دوه لوي وریډونه ، چې په دغه خونه کې تخلیه کیږي هم د عضویت په بڼي خوا کې قرار لري.

يعني، د وجود د کين خوا څخه راگرزیدلي ناپاکه وينه (وريدي وينه) د عضويت بڼې خواته د رسيدلو لپاره يې بايد منځنۍ کرښه کراس کړي. له کين څخه بڼي خواته دغه وريدي اوبنتنه (shunt) د يوشمير مهمو او په ځينو مواردو کې د ډيرو لويو وريدونو پوسيله، چې ځيني يې په ټټر کې قرار لري ترسره کيږي (۳.۱۱ انځور).



۳.۱۱ انځور له کين څخه بڼي خواته وريدي اوبنتنې.

په کاهلانو کې کين براخيو سفاليک (brachiocephalic) وريد د مانوبريوم تر شا يې جوخت له منځنۍ کرښې څخه تيريږي او د سر او غاړې کين خوا، د کين علوي اندام او د ټټر د کين ديوال د يوې برخې څخه وينه superior vena cava ته ليرېدوي.

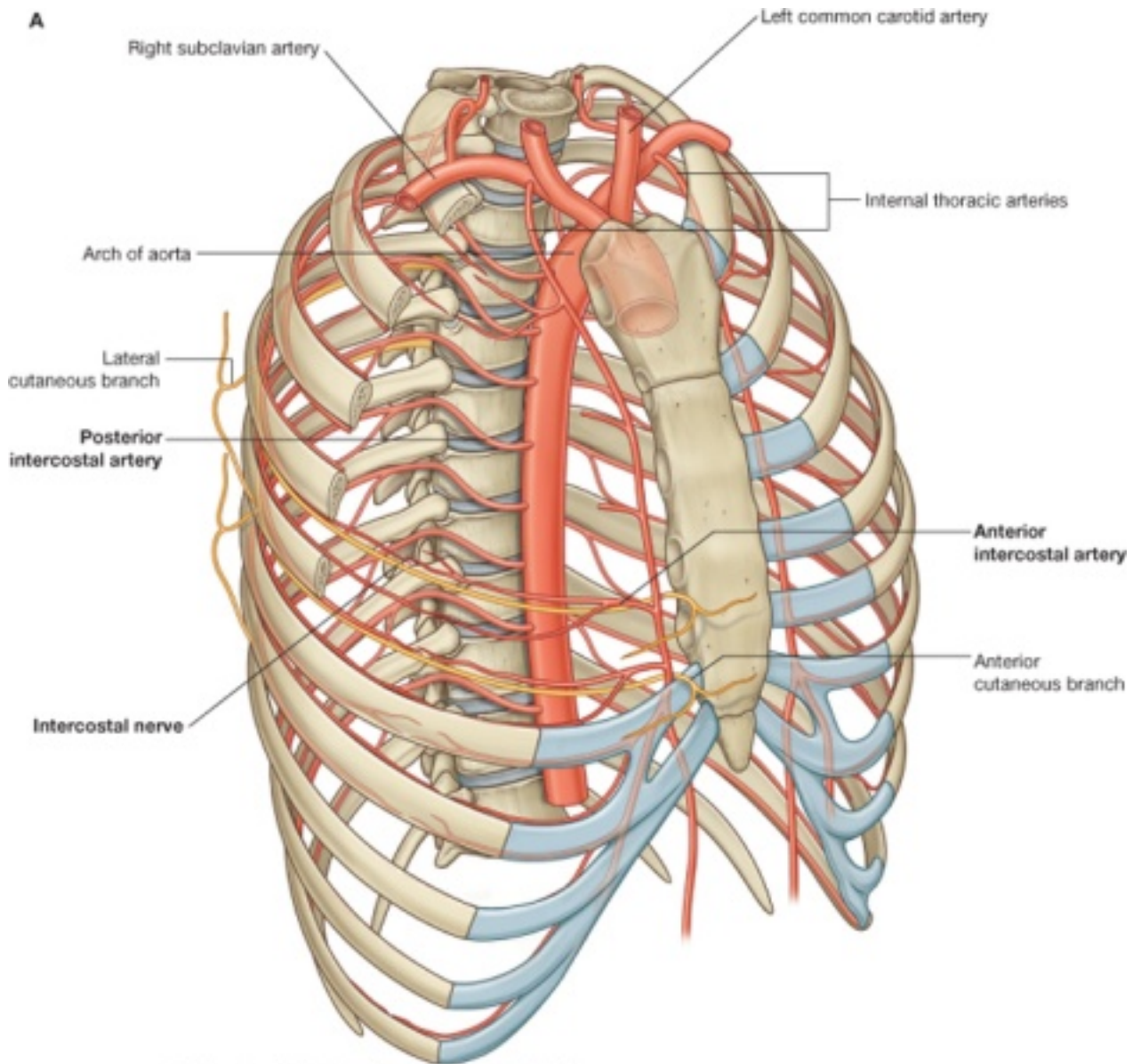
د hemiazygos او accessory hemiazygos وريدونه د ټټر د کين ډيوال د خلفي او جنبي برخو وريدي وينه تخليه کوي. نوموړي وريدونه د توراسيک فقراتو په مخه کې د هغوي سره جوخت تيريږي، او په بني خوا کې د azygos وريد ته چې په پاي کې د superior vena cava سره نښلي جريان مومي.

Segmental neurovascular supply of thoracic wall

د ټټر د ډيوال برخه ايزه عصبي و عايي سپلاي

کوم رگونه او اعصاب چې د ټټر ډيوال سپلاي کوي، ترتيب او تنظيم يې د نوموړي ډيوال له برخه ايزه تشکيل څخه څرگندونه کوي. ډيوال لپاره شريانونه له دوه منابعو څخه سرچينه اخلي:

- توراسيک اورټا (the thoracic aorta)، چې په خلفي منصف کې قرار لري؛
 - يوه جوړه رگونه چې د internal thoracic شريانونو څخه عبارت دي، او د ټټر د قدامي ډيوال د داخلي مخ په اوږدو کې د سټرنوم په دواړو خواوو کې سير لري.
- د دغو شريانونو څخه خلفي (posterior) او قدامي (anterior) بين الضلعي رگونه په برخه ايزه توگه بيليري او په اړخيزه توگه د ډيوال په شاوخوا کې، معمولاً د هرې پوښتۍ د سفلي څنډې په اوږدو کې سير کوي (A۳.۱۲ انځور). له بين الضلعي رگونو سره بين الضلعي اعصاب (د توراسيک نخاعي اعصابو anterior rami)، چې د ټټر ډيوال، اړوند جداري پلورا (parietal pleura) او پوستکي تعصبيوي هم سير لري. د ټټر په قدامي ډيوال کې د ځينو وسايلو لکه، chest tube د ايښودلو په وخت کې بايد د پوښتنيو پورې اړوند دغو اعصابو او رگونو موقعيت ته پام وشي.



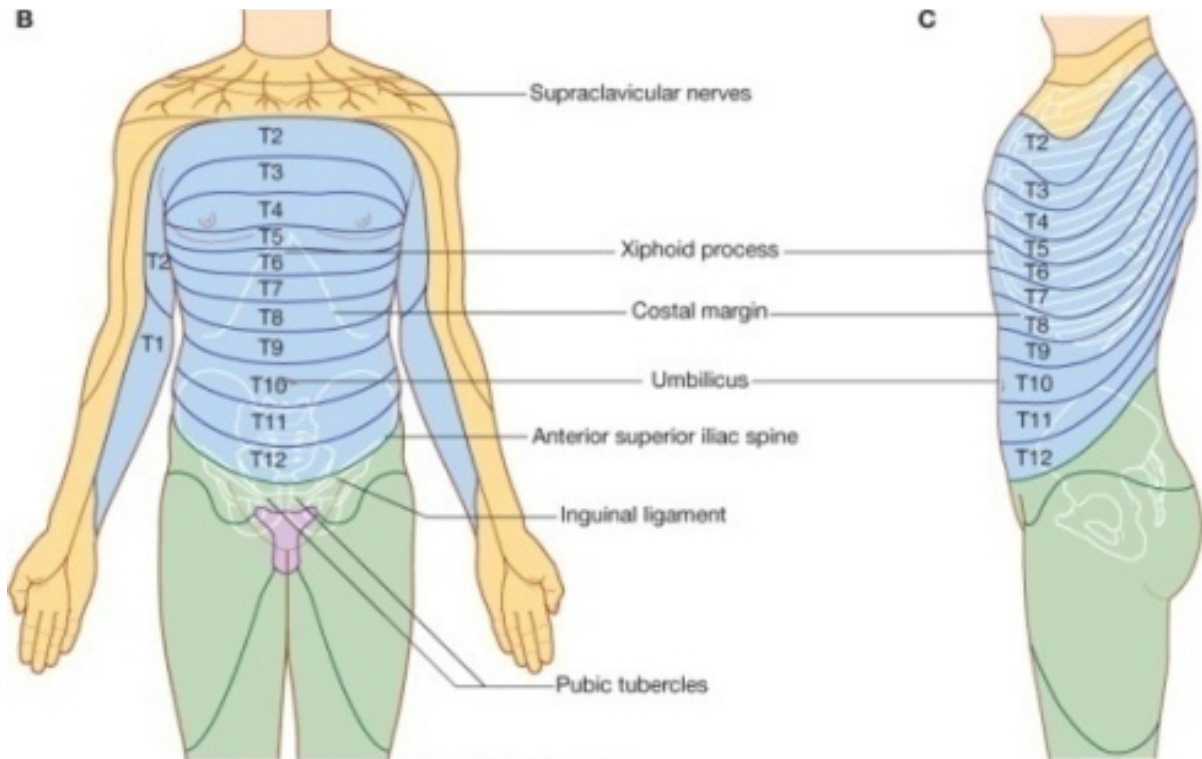
۳.۱۲ انخورد سینه‌ی د ډیوال برخه ایزه عصبي و عایبي سپلاي.

په عمومي ډول د تټير درماتومونه (thorasci dermatomes) د توراسيک نخاعي اعصابو برخه ايز انتظام څخه څرگندونه کوي (B۳.۱۲ انځور). په استثني بي ډول سره قدام او علوي برخه کې لومړۍ توراسيک درماتوم تر ډېره کچه په تنه کې نه بلکې په علوي اندام کې موقعيت لري.

د تنې قدامي علوي سيمه د C4 (څلورم سرفيکل عصب) د قدامي شاخ (ramus) څخه د سرفيکل شبکې (cervical plexus) د supraclavicular څانگو له لارې عصبي څانگې تر لاسه کوي.

T2 (دوهم توراسيک نخاعي عصب) د تټير په قدامي ډيوال کې ترټولو لوړ توراسيک درماتوم دي، چې علوي اندام (نهایت) ته هم غزيرې. د منځنۍ کرنې په استقامت د xiphoid process څخه پورته پوستکي د T6 (شپږم توراسيک نخاعي عصب) په وسيله تعصیب کيږي.

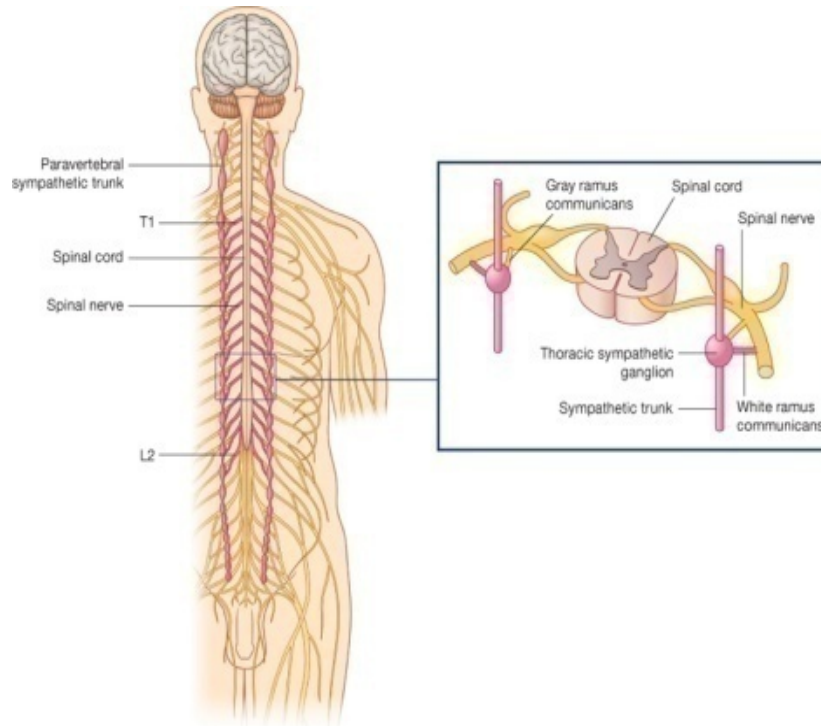
T7 (اوم توراسيک نخاعي عصب) څخه تر T12 (دولسم توراسيک نخاعي عصب) پورې درماتومونه د گيډې د قدامي ډيوال په طرف د پوښتيو څنډې تعقيبوي (C۳.۱۲ انځور).



۳.۱۲ انځور B. د توراسيک نخاعي اعصابو سره يوځاي د توراسيک درماتومونو قدامي منظره. C. د توراسيک نخاعي اعصابو سره يوځاي د درماتومونو اړخيزه منظره.

سمپاتيک سيستم (Sympathetic system)

د سمپاتيک سيستم ټول preganglionic تارونه له نخاع شوکي څخه د T1 (لومړۍ توراسيکه) تر L2 (دوهم لومبر) پورې نخاعي اعصابو په ترکيب کې د باندې راوځي (۳.۱۳ انځور). يعنې د عضويت په هر ځاي کې چې سمپاتيک تارونه موندل کېږي نو هغوي به له نخاع شوکي څخه به د دغو نخاعي اعصابو د اجزاو په توگه راوتلي وي. د سر لپاره ځانگړې شوي پريگانگليونیک سمپاتيک تارونه له نخاع شوکي څخه د T1 په نخاعي عصب کې د باندې وځي.



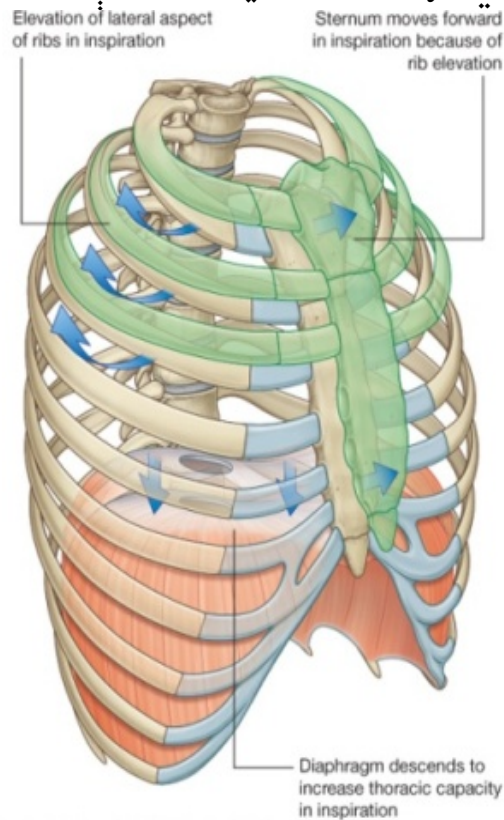
۳.۱۳ انځور سمپاتيک تنې.

ارتجاعي ډيوال او د ټټر سفلي سوري

څرنگه چې زياتره پوښتی د ډيوال له نورو برخو سره د حقيقي بندونو په وسيله چې د حرکت وړتيا لري مفصل شوي، او د بله پلوه پوښتي چې کوم شکل او سير لري، دا ټول د ټټر ډيوال ته يې د پراخه کيدلو (توسع) وړتيا بنسلي دي (۳.۱۴ انځور).

د يوې پوښتی خلفي نښتي برخه د هغې د قدامي نښتي برخې په پرتله پورته قرار لري. نو لدې کبله، د يوه پوښتی له پورته کيدلو سره، د ټټر قدامي ډيوال د خلفي ډيوال په پرتله، چې ثابت دي قدام خواته بې ځايه کيږي. سربيره پردې، د هرې پوښتی منځنی برخه د هغې

د دواړو نهايي برخو په پرتله لاندي قرار لري، داسې چې کله د پوښتی دغه برخه پورته شي نو ورسره د ټټر ډيوال په اړخيزه توگه پراخه کيږي. په اخر کې هم، څرنگه چې حجاب عاجز عضلي جوړښت لري، نو په عمودي جهت سره د ټټر حجم ته بدلون ورکوي. د تنفس لپاره د ټټر په قدامي، اړخيز او عمودي قطرونو کې بدلونونه ډير مهم بلل کيږي.



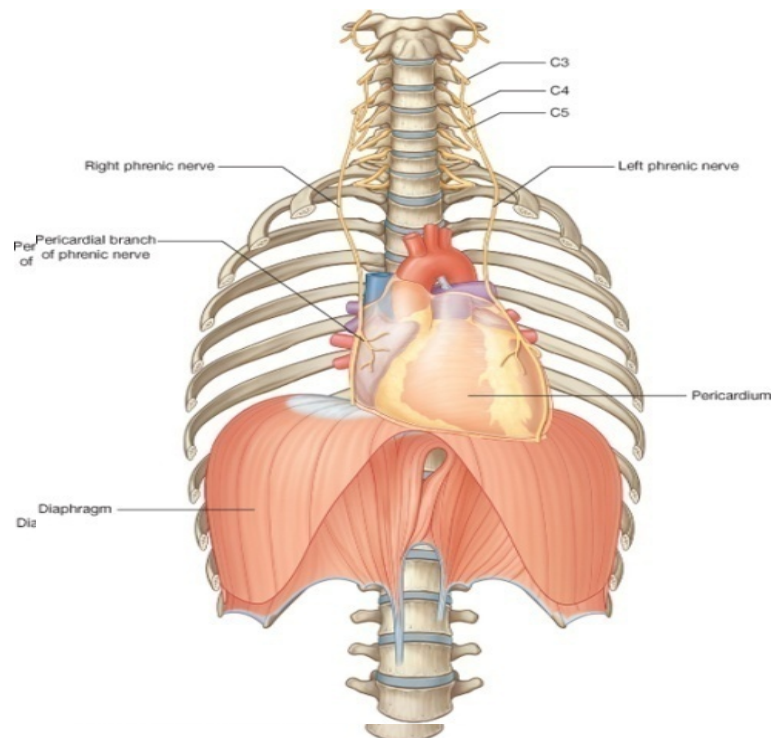
۳.۱۴ انځور د ټټر ارتجاعی ډيوال او د ټټر ښکني سوري.

د حجاب عاجز تعصیب

حجاب عاجز د دوه فرينیک (phrenic) اعصابو په وسيله، چې د غاړې په هره يوه خوا کې، له سرفیکل شبکې (cervical plexus) څخه دهغې د څانگو په توگه منشا اخلي

تعصیب کیبری (۳.۱۵ انخورد). دوی د C3 (دریم سرفیکل)، C4 (خلورم سرفیکل) او C5 (پنخ سرفیکل) نخاعی اعصابو د قدامی شاخونو (rami) څخه، چې پکښې لویه ونډه د C4 ده منخته راځي.

د فرینیک اعصاب د غاړې، د تتر علوی سوري او منصف له منخ څخه په عمودي توگه تیریږي ترڅو د crura (هغه عضلي غزېدلي برخه دي کوم چې حجاب حاجز د علوی لومبر فقراتو سره نښلوي) په شمول ټول حجاب حاجز ته حرکي عصبي تارونه رسوي. په منصف کې، د فرینیک اعصاب د سرو د رینسو (pulmonary root) په مخه کې تیریږي.



۳.۱۵ انخورد تتر تعصیب.

سیمه ایزه اناتومی (Regional anatomy)

استوانه یی شکله ټټر له لاندې جوړښتونو څخه تشکیل شوی دی:

- له یوه ډیوال،
- د پلورا دوه جوفونه،
- سرې، او
- منصف.

ټټر، زړه او سږو ته یې ځای ورکړی، او د یو کانال په ډول د هغو جوړښتونو لپاره چې د غاړې او گڼې ترمخ تیریرې او په تنفس کې عمده ونډه لري دنده ترسره کوي. سربیره پردې، د ټټر ډیوال د زړه او سږو څخه ساتنه کوي او د علوي اندامونو (نهایتونو) لپاره د اتکا ځای یې برابره کړی دی. کوم عضلات چې د ټټر قدامي ډیوال پورې کلک نښتي دي د دغه تکیه ځای یوه برخه جوړوي، او له مربوطه منضم انساج (connective tissues)، اعصاب او د وینې رگونه، او پوستکی او سطحي صفاق (superficial fascia) سره یوځای، د pectoral ناحیه جوړوي.

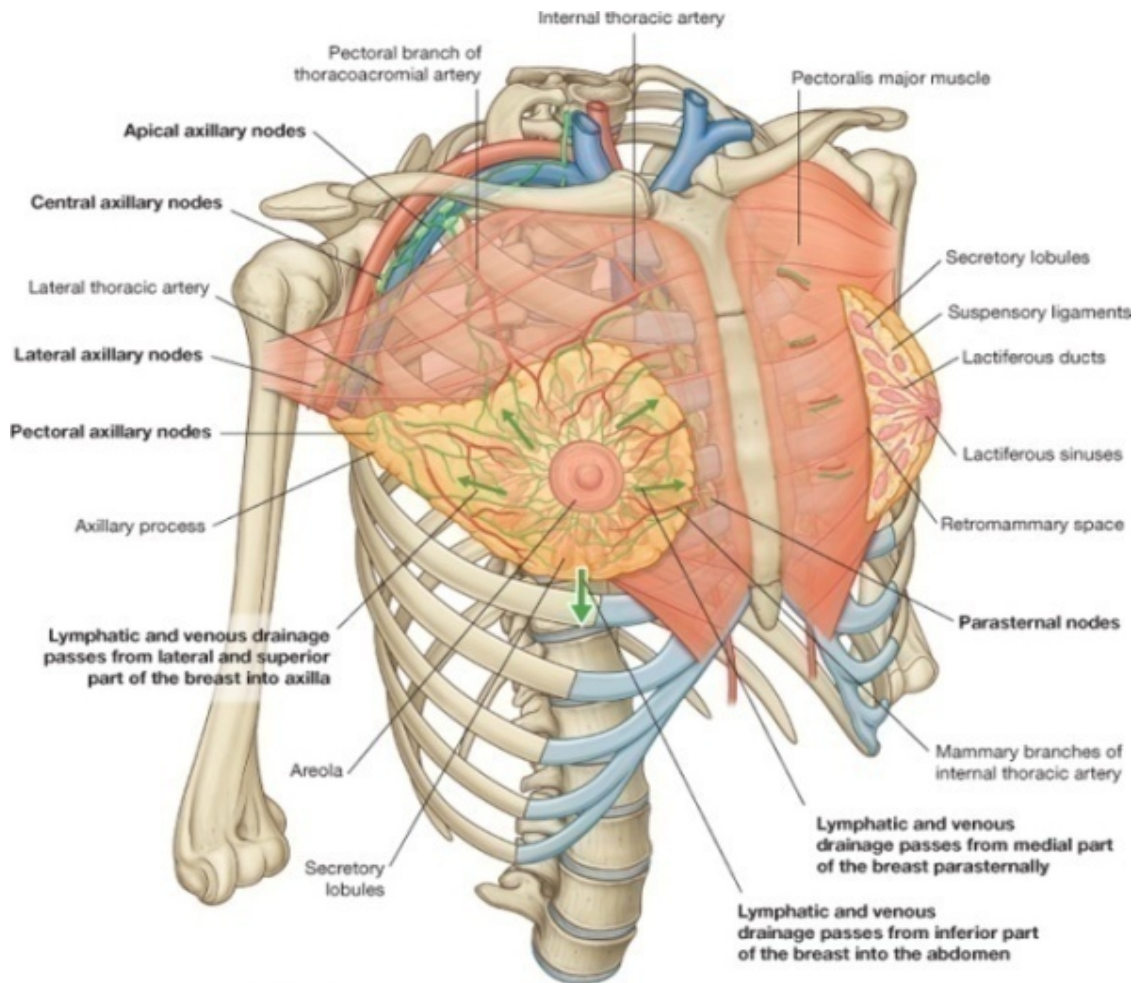
پیکتورال ناحیه

د پیکتورال ناحیه د ټټر د قدامي ډیوال څخه د باندې قرار لري او علوي اندام یې له تنې سره کلک کړی دی. دغه ناحیه له لاندې برخو څخه تشکیل شوی ده:

- یوه سطحي برخه، چې د پوستکي، سطحي صفاق او د تیونو لرونکي ده.
 - یوه ژوره برخه، چې د عضلاتو او مربوطه جوړښتونو لرونکي ده.
- په سطحي برخه کې اعصاب، او د وینې او لمفاوي رگونه، د ټټر له ډیوال، له تخرگ (axilla) او له غاړې څخه راوځي.

تی (breast)

تیونہ د شیدو (mammary) غدواتو او ورپورې اړوند پوستکي او منضم انساجو څخه تشکیل شويدي. mammary غدوات په سطحې صفاق کې د پیکتورال عضلاتو او د تیرد قدامي ډیوال په مخه کې د خولو له تعدیل شوي غدواتو (modified sweat glands) څخه عبارت دي (۳.۱۲ انځور).



۳.۱۷ انځور تيونه.

مماري غدوات د يوشمير قناتونو او مربوطه افرازي لوبولونو څخه تشكيل شويدي. دوي سره نږدې کيږي ترڅو د ۱۵ څخه تر ۲۰ پورې د lactiferous پڼوم قناتونه، چې په مستقله توگه د تي په څوکه کې خلاصیږي جوړ کړي. د تي څوکه (nipple) د areola پڼوم د پوستکي د بوي رنگه دا يروي ناحيي پوسيله احاطه شوي ده.

د ممامري غدواتو قناتونه او لوبولونه د منضم نسج د بڼه انکشاف موندلي ستروما په وسيله احاطه شويدي. دوي په ټاکلي سيمو کې، د suspensory ligaments of breast پنوم د ځانگړو اربطو د جوړولو لپاره، کوم چې د پوستکي د ډرميس سره ادامه مومي او تي تقويه کوي توليږي. د تي کارسينوما (breast carcinoma) د دغه اربطو د کش کولو له کبله د تي په پوستکي کنده يا ژوروالي (pitting) پيدا کوي.

کومې بنځې چې شيدي نه ورکوي، د تي ډېره برخه يې شحم جوړوي، اما په شيدي ورکونکي بنځو کې خورا ډيره برخه يې له غدوي (glandular) نسج څخه جوړه شوي ده. تي د pectoralis major او شاخوا نورو عضلاتو پر مربوطه ژور صفاق باندې قرار لري. د سست منضم نسج (losse connective tissue) يوه طبقه چې ورته the retromammary space ويل کيږي، تي د ژور صفاق څخه جدا کوي او تر لاندې جوړښتونو پر سر د خوځيدلو لپاره يې زمينه برابر کړي دي.

د هريو تي قاعده، يا نښتي سطحه يې اعموداً له دوهمې څخه تر شپږمې پوښتي او په مستعرضه توگه له سترنوم څخه اړخيزو برخو ته د تخرگ تر منځني کرنيې (midaxillary line) پورې رسيږي.

کله چې يو ډاکتر تي د پتالوژي له نظره معاينه کوي بايد په ياد يې ولري، چې د تي علوي وحشي ناحيه کيداي شي چې د pectoralis major عضلې له وحشي څنډې پورې خوا او حتي تر تخرگه پورې وړاندې وتلي وي. ددي امکان هم شته چې دغه اکسيلري بارزه (اکسيلري لکي) د ژور صفاق په سوري کولو سره پورته د تخرگ تر څوکې پورې ورسويږي.

شرياني سپلاي

- تي د ټټر د ډيوال او د علوي اندام پورې مربوط جوړښتونو سره اړيکه لري، ځکه نو وعايي سپلاي او تخليه يې له متعددو لارو ترسره کيدلې شي (۳.۱۲ انځور).
- په جنبي برخو کې، د axillary شريان څخه superior thoracic، thoracoacromial، lateral thoracic او subscapular شريانونه ورته رسېږي؛
 - په انسي برخه کې، د internal thoracic د شريان څانگې ورته رسېږي؛
 - د دويمې څخه تر څلورمې بين الضلعي شريانونو د هغو څانگو په وسيله سپلاي کيږي، کوم چې د ټټر ډيوال او پر سږي اواره شوي عضله سوري کوي.

وريدي تخليه

کوم وريدونه چې د تي څخه وريدي وينه تشوي له شريانونو سره موازي سير لري او په پاې کې په axillary، internal thoracic او بين الضلعي (intercostals) وريدونو کې تشيږي.

تعصیب

تي د دوهمې څخه تر شپږمې بين الضلعي اعصابو د قدامي او جنبي جلدي (lateral cutaneous) څانگو په وسيله تعصیب کيږي. د تي څوکه (nipple) د څلورم بين الضلعي عصب په وسيله تعصیب کيږي.

د لمف تخلیه

د تي څخه لمف په لاندې توگه تخلیه کېږي:

- کابو پنځه او یا سلنه (۷۵٪) يې د هغو لمفاوي رگونو په وسیله تر سره کېږي کوم چې په وحشي او علوي برخو کې په اکسیلری غوتو کې تشیږي (۱۲ انځور)؛
 - د پاتی لمف ډېره برخه يې د تېتر تر قدامي ډیوال او internal thoracic شریانونو لاندې په parasternal لمفاوي غوتو کې تشیږي؛
 - بنایي یو څه برخه يې د هغو لمفاوي رگونو په وسیله تش شي کوم چې د خلفي بین الضلعي شریانونو جنبي څانگې تعقیبوي او د بین الضلعي غوتو سره چې د پونښتیدو د سراو غاړې سره نږدې ځای لري نښلي.
- Axillary غوتې په subclavian لمفاوي تنوکې تشیږي، پاراسترنل غوتې په براخیومیدیاستینل لمفاوي تنوکې تشیږي او بین الضلعي غوتې په thoracic duct کې یا هم په براخیومیدیاستینل لمفاوي تنوکې تشیږي.

د نارینو تی

تی په نارینو کې نیمگړی جوړښت لري کوم چې یواځې له کوچنیو قناتونو څخه تشکیل شوی او معمولاً په ترکیب کې يې حجروي طنابونه شامل دي چې په له areola څخه پورې خوا ته نه غزیږي. په نارینو کې هم د تی سرطان (breast cancer) پېښې منځته راتلي شي.

په کلینیک کې

د تي سرطان (Breast cancer)

د تي سرطان په بنځو کې يو له ډېرو عامو خبيثو ناروغيو څخه عبارت دي. په لومړيو مرحلو کې، علاج وړ درملنه يې له جراحي، راديو تراپي، او کيمو تراپي سره شوني ده. د تي سرطان د acini، lactiferous قناتونو، او لوبولونو په حجراتو کې تظاهر او انکشاف کوي. د تومور وده او خپریدل يې د سرطان د حجروي سرچينې دقيق ځای پوری اړه لري. دغه فکتورونه د جراحي، کيمو تراپي، او راديو تراپي په وړاندې د ناروغۍ ځواب اغيزمن کوي. د تي تومورونه د لمفاوي رگونو او وریدونو له لارې، يا هم د مستقيمي حملې په ترڅ کې خپريږي.

کله چې يو ناروغ د تي له يو پارسوب سره کلینیک ته راشي، نو کچيري ډاکټر د تي د سرطان ته مشکوک شي نو تشخيص يې د بايوپسي (يعني د مشکوک برخې څخه د يوي نسجي ټوټې اغيستل) او هستولوجیک معایناتو سره تائيد کيږي. کله چې تشخيص تائيد شو، نو بايد ډاکټر هڅه وکړي ترڅو مالوم شي چې تومور په کومه مرحله (stage) کې قرار لري.

د تومور staging، يانې د هغې تشریح په لاندې توگه تر سره کيږي:

- د ابتدايي تومور (primary tumor) اندازه؛
- د ابتدايي تومور دقيق ځای؛
- د هغه لمفاوي غوټو شمير او موقعيتونه، کوم چې ورته تومور خپور شوی دی؛ او
- هغه غړې چې ممکن تومور ورته خپور شوې وي.

کچيري د وجود Computed Tomography (CT) scanning معاینه تر سره شي نو بنائې چې د تي له کانسري محراق څخه سږو ته ميتازتازس (pulmonary metastases)، ځيگر

ته میتازتازس (hepatic metastases)، یا هډوکو ته میتازتازس (bony metastases) هم تشخیص شی.

پردې سربیره په نورو انځوریز (imaging) معایناتو کې د هډوکي معاینه (scanning) هم شامل دي. پدې کې د راډیواکتیف ایزوتوپ موادو په کارولو سره د هډوکي سکن ترسره کېږي، په هغه صورت کې چې په هډوکي کې میتازتاتیک تومور شتون ولري نو د هغې په وسیله په ډېره پیمانېه اخیستل کېږي.

تی مختلط لمفاوي تشیدنه لري، هغه داسې چې لمفاوي رگونه یې axillary، parasternal، supraclavicular، او د گڼېدې لمفاوي غوتو خوا ته او همدارنگه مقابل تي ته تیرېږي. د تي کانسر کیدای شي چې د لمفاوي غوتو ډېر شمیر گروپونو ته خپور شي، ځکه نو د تي له کانسري محراق څخه مربوطه لمفاوي غوتو ته د میتاستازس محدودول یې ستونزمن کار دی.

د پوستکي لاندې د لمفاوي رگونو انسداد او د تومور وده په تي کې د منضم نسج اړبڼې د کشش لامل کېږي، کوم چې په پایله کې د تي پرمخ د نارنج د پوستکي په شان منظره منځته راځي چې ورته peau d' orange ویل کېږي.

د پوستکي لاندې د کانسري حجراتو له لاسه ډیر خپریدو سره کیدای شي چې په تي کې د کانسر یوه نادره منظره منځته راشي، هغه داسې چې پدې حالت کې په پوستکي کې د لرگي په شان، یو کلک جوړښت منځته راځي چې ورته cancer en cuirasse ویل کېږي.

Mastectomy (د جراحي عمل په وسیله د تي لرې کول) په ترڅ کې د pectoralis major له عضلي او صفاق څخه تی قطع کېږي. د تخرگ (axilla) په ناحیه کې د تي نسج باید د تخرگ له انسي ډیوال څخه لری کړل شي. د انسي ډیوال سره نږدی long thoracic عصب قرار لري، کچیري نوموړي عصب تخریب شي نو په پایله کې د serratus anterior عضلي له فلج کیدلو سره یوه وصفی وزروال سکپولا ("winged" scapula) منځته راتلي شي. دا

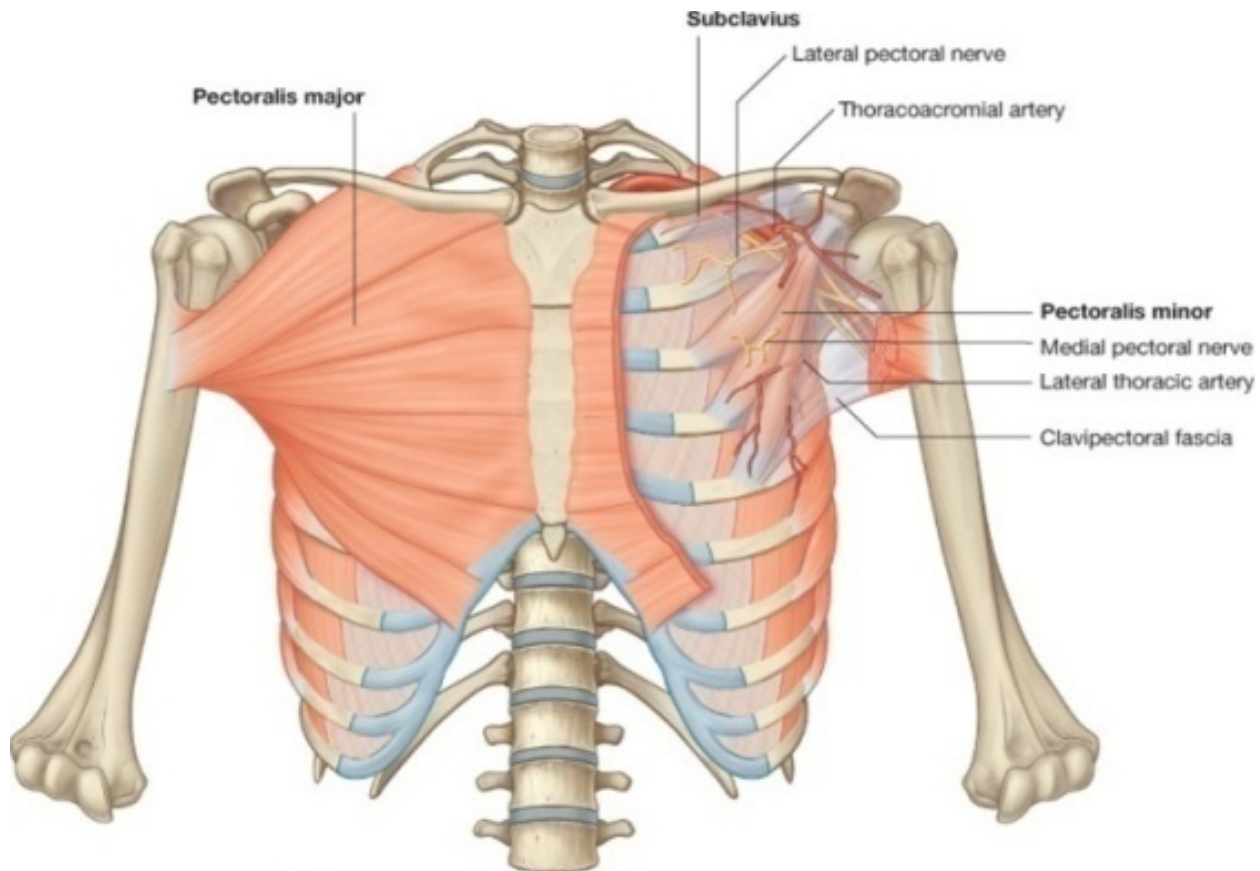
هم شوني ده چې د latissimus dorsi عضلي عصب هم تخريب شي، كوم چې بنايي ورسره د بازو د هډو کي (humerus) بسط (extension)، انسي تدور او تقرب اغيزمن شي.

Pectoral د ناحيې عضلات

هر يو pectoralis major، pectoralis minor او subclavius عضلاتو لرونکي دي (۳.۱۷ انځور او ۳.۱ جدول). دا ټول د ټټر له قدامي ډيوال څخه منشا اخلي او د علوي اندام (upper limb) په هډو کو پورې نښلي.

Pectoralis major

د pectoralis major عضله د پيکتورال د ناحيې د نورو عضلاتو په پرتله تر ټولو ډيره لويه او سطحي عضله ده. دا سم د تي لاندې قرار لري او له هغې څخه يواځې د ژور صفاق او د retromammary space د سست منضم نسج په وسيله جلا شويدي. پيکتوراليس مجور يو پراخ منشا لري چې پکې د کلافيکل د انسي نيمايي برخې قدامي سطحه، سترنوم، او مربوطه ضلعي غضاريف شامل دي. د عضلي تارونه په يوه ټکي کې سره ټوليري او يوه هموار وتر (tendon) جوړوي، کوم چې د humerus د intertubercular ميزابي په وحشي شونډې پورې نښلي. د پيکتوراليس مجور عضله مټ ته تقرب، تقبض او انسي تدور وړکوي.



۳.۱۷ انځور د پیکتورال د سیمې عضلات او صفاق.

Subclavius او pectoralis minor

Subclavius او pectoralis minor عضلات تر پیکتورالیس مجور عضلې لاندې قرار لري:

- Subclavius کوچنی عضله دي او په جنبي توګه د لومړۍ پوښتۍ د قدامي او انسي برخو څخه د Clavical سفلي سطحې په لور سیر کوي؛

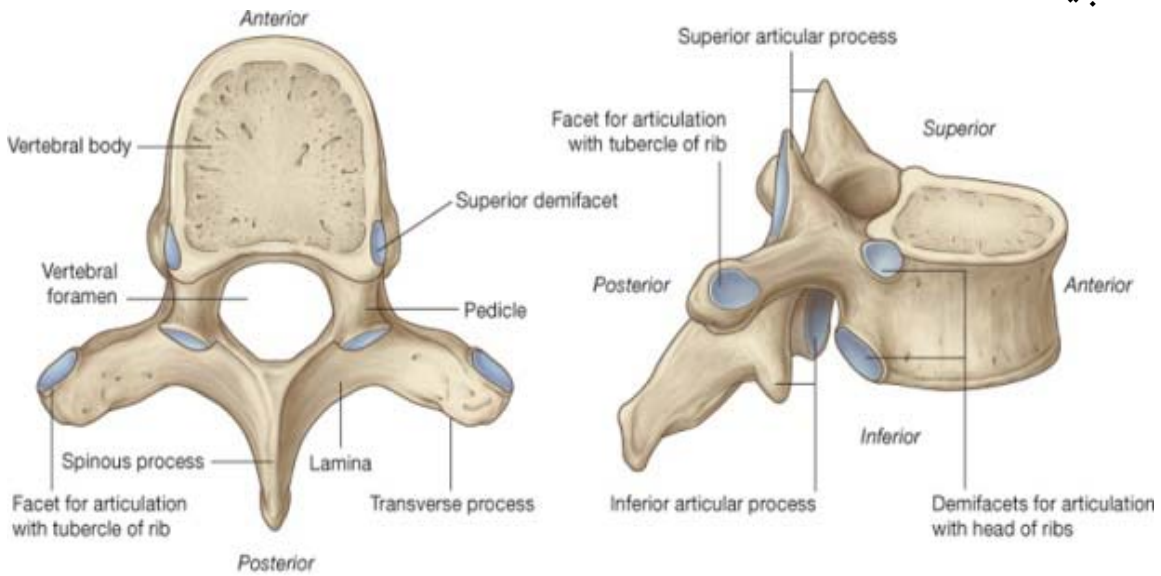
▪ Pectoralis minor د دریمې څخه تر پنځمې پوښتیو له قدامي مخونو څخه د سکیپولا د coracoid process په لور سیر کوي.

سب کلافيوس او پیکتورالیس مینور دواړه د اوږې څوکه ښکته خواته کشکوي. سب کلافيوس او پیکتورالیس مینور عضلات د ژور صفاق د یوې غزیدلي طبقې په وسیله چې ورته clavipectoral fascia ویل کیږي احاطه شوي دي. نوموړي طبقه پورته د کلافيکل سره اولاندي د تخرگ ځمکې پوري نښلي.

۳.۱ جدول د پیکتورال د ناحیې عضلات.

عضله	منشا	ارتکاز	تعصیب	دنده
Pectoralis major	د Clavical انسي	د بازو د هډوکي (humerus) پراکسیمیل برخه (intrtubercular groove) په وحشي شونډه کې	انسي او وحشي پیکتورال اعصاب	د اوږې په بند کې د humerus تقرب، انسي تدور، او قبض کول
subclavius	د لومړۍ پوښتی له هغه ځای څخه، چیري چې پوښتی د غضروف سره وصل شوي	په هغه میزابی کې چې د Clavical د ۳/۸ انسي برخې په سفلي مخ کې قرار لري	د subclavius عصب	د sternoclavicular بند د توازن لپاره کلافيکل انسي خواته کشکوي
Pectoralis minor	د دریم، څلورم او پنځم پوښتیو قدامي مخونه او هغه ژور صفاق چې مربوطه بین الضلعي مسافې یې سترکړي دي	د سکیپولا د coracoids process	انسي اعصاب پیکتورال	د اوږې د څوکې ټیټول، د سکیپولا غزونه

د پيكتورال د ناحیې عضلات د تخرگ قدامي ډيوال جوړوي. تخرگ (axilla) د علوي اندام (upper limb) او د غاړې ترمخ هغه ناحیه دي کوم چې له منخ څخه يي ستر جوړښتونه تيريري. اعصاب، د وينې او لمفاوي رگونه چې د سينې (pectoral) او تخرگ (axilla) ترمخ سير لري د clavipectoral صفاق په منخ کې د سب کلافيوس او پيکتوراليس مينور ترمخ يا هم د پيکتوراليس ميجور او مينور د سفلي څنډو لاندې تيريري.



۳.۱۸ انځور ځانگړي تورا سيکي فقرې.

د ټټر ډيوال

د ټټر ډيوال برخه ايز (segmental) جوړښت لري او له اسکلېټي عناصرو او عضلاتو څخه ترکیب شويدي. دا د لاندې جوړښتونو ترمنځ غزيرې:

- د ټټر پورتنې سوري چې د لومړي توراسيکې فقرې (T1)، لومړې پوښتۍ، او د سترنوم د مانوبريوم په وسيله محدود شويدي؛ او
- د ټټر لاندیني سوري چې د دولسم توراسيکې فقرې، د دولسم پوښتۍ وروستي برخه، ضلعي څنډه (costal margin)، او د سترنوم xiphoid process په وسيله محدود شويدي.

هډوکينه چوکاټ (Skeletal framework)

د ټټر هډوکينه (skeletal) عناصر يې د توراسيک فقراتو، د فقراتو ترمنځ ډيسکونو (intervertebral discs)، پوښتيو، او د سترنوم څخه تشکیل شويدي.

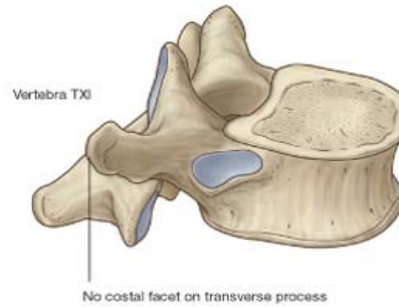
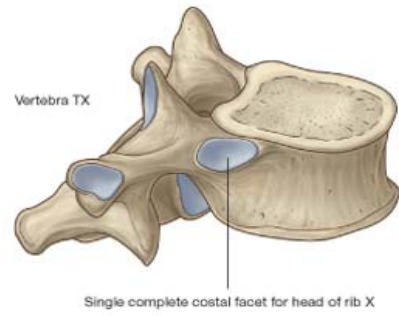
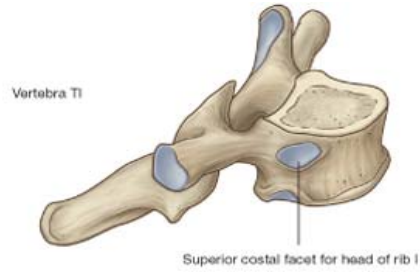
توراسيک فقرات (Thoracic vertebrae)

دلته دولس توراسيک فقرات شتون لري، کوم چې هريويې د پوښتيو سره د مفصل کيدلو له مخې مشخص شويدي.

يوه وصفې توراسيک فقره (A typical vertebra)

يو وصفې توراسيک فقره د زړه په شان يوه فقري جسم (vertebral body) لري، چې کابو په مستعرض او قدامي خلفي استقامتونو کې قطر ونه يې مساوي دي، او ورسره د يو اوږدې spinous process لرونکې دي (۳.۱۸ انځور). معمولاً vertebral foramen يې دايروي دي او laminae يې پلنه او د فقرې څخه لاندې خواته راوتې دي. پورتنۍ مفصلې بارزې (superior articular processes) يې اوارې دي او مفصلي سطحې يې کابو شاته

خواته يي متوجې دي، اما بنکتنی مفصلي بارزې (inferior articular processes) يي د laminae گانو څخه راوتلي او مفصلي سطحې يې مخې خواته متوجې دي. مستعرض بارزي (Transverse processes) يې د club شکل لري او په خلفي اړخيزې توگه راوتي دي.



۳.۱۹ انځور وښيي تورا سيکفقات.

د پوښتیو سره مفصل کیدل

یوه وصفی تورا سیکه فقره د پوښتیو سره د مفصل کېدلو لپاره په خپل هره یوه خوا کې درې مفصلي برخې لري:

▪ د جسم په پورتنی او ښکتنی اړخونو کې دوه نیمه سطحې (یاني قسمي سطحې) موقعیت لري چې د مجاورو پوښتیو په سرنو کې له اړوندو ځایونو سره مفصل کیږي. پورتنی costal facet یې د خپلې لاندې پوښتی د راس له مفصلي برخې سره مفصل کیږي، او ښکتنی costal facet یې د لاندې پوښتی د سر له مفصلي برخې سره مفصل کیږي.

▪ د مستعرض بارزي (transverse process) په وروستی برخه کې یې یوه بیضوي شکله سطحه (transverse costal facet) شتون لري چې د خپل اړوند پوښتی له توبرکل سره مفصل کیږي.

ټول فقرات د پوښتیو سره په ورته طریقه نه نښلي (۳.۱۹ انځور).

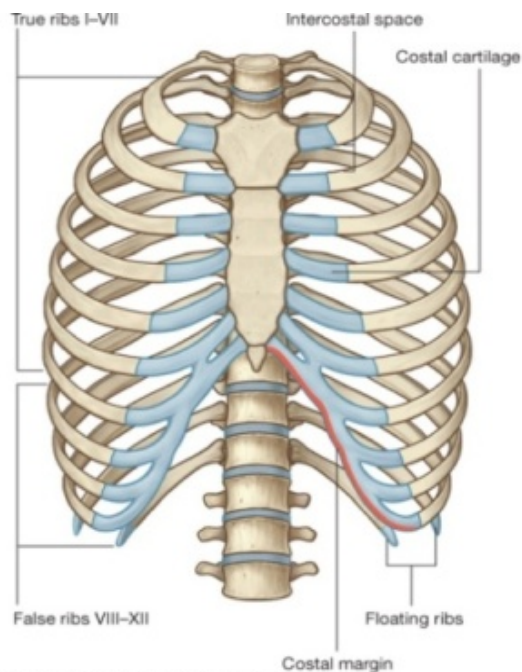
- د لومړۍ تورا سیکې فقري (T1) په جسم کې پورتنی costal facet یې بشپړه مفصلي سطحه ده او د خپل اړوند پوښتی په سر کې له یواځني مفصلي سطحې سره یې مفصل کیږي. یا په بل عبارت سره، د لومړۍ پوښتی سر د غاړې د اوومې فقري (C7) سره نه مفصل کیږي؛
- همداسې، لسمه تورا سیکه فقره (T10) (او اکثراً نهم تورا سیکه فقره) یواځې د خپل اړوند پوښتی سره مفصل کیږي او دا ځکه چې د نوموړو فقراتو په جسمونو کې ښکتنی نیمه سطحې (inferior demifacets) نشته؛

- یولسمه او دولسمه توراسییکې فقرې (T11 and T12) یواځې د خپلو اړوندو پوښتیو له راسونو سره مفصل کیږي، دوي transverse costal facets نه لري او یواځې جسمونه یې د یوې بشپړې مفصلي سطحې لرونکي دي.

پوښتي (Ribs)

پوښتی- دولس جوړې دي، هره یوه یې مخي خواته په یو ضلعي غضروف (costal cartilage) باندې پای ته رسیږي (۳.۲۰ انځور). سره لدې چې ټولي پوښتی- د ستون فقراتو سره مفصل کیږي، خو یواځې د پورتنیو اوو پوښتیو ضلعي غضاریف یې نېغ په نېغه د سترنوم سره مفصل شوي، کوم چې دوي د حقیقي پوښتیو په توگه پیژندل کیږي، او پاتې نورې پنځه جوړې پوښتی- له کاذبو پوښتیو (false ribs) څخه عبارت دي:

- د اتمې څخه تر لسمې پوښتیو ضلعي غضاریف یې مخې خواته له ځان څخه پورته پوښتیو د ضلعي غضاریفو سره مفصل کیږي؛
- یولسمه او دولسمه پوښتی- مخې خواته د نورو پوښتیو او د سترنوم سره اړیکه نه لري او دوي ته معمولاً شناوري پوښتی- (floating ribs) ویل کیږي.



۳.۲۰ انځور پوښتي.

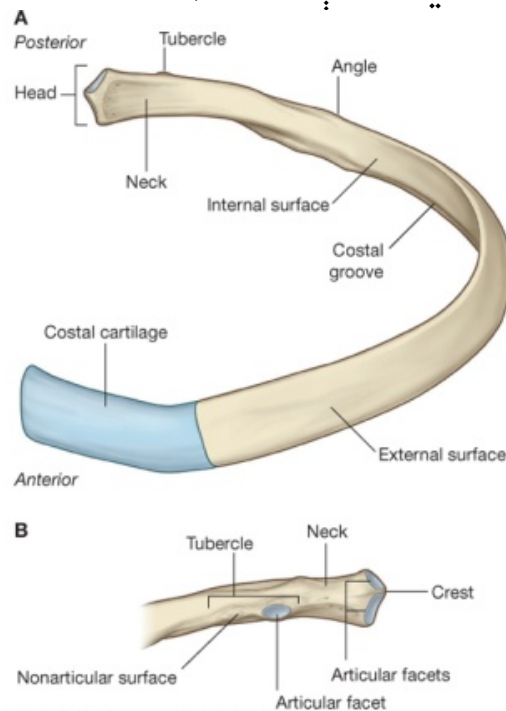
يوه وصفي پوښتي د يو منځني جسم سره يې له مخکيني او شاتني نهايتونو څخه تشکيل شوېده (۳.۲۱ انځور). مخکيني نهايت يې د هغې له ضلعي غضروف سره ادامه مومي. شاتني نهايت يې چې د ستون فقراتو سره مفصل کيږي د يو سر (head)، غاړې (neck) او توبرکل (tubercle) په لرلو سره مشخص شويدي.

سريې يو اندازه پلن او د دوه مفصلي سطحو لرونکی دی کوم چې د يو کرسټ په وسيله يو د بل څخه جدا شوي دي. پورتنۍ سطحه يې چې کوچنۍ ده د پاسنۍ فقرې په جسم کې له بنکتنۍ مفصلي سطحې (inferior costal facet) سره مفصل کيږي، اما لانديني مفصلي سطحه يې چې لويه ده د خپل اړونده فقرې له پورتنۍ ضلعي مفصلي سطحې (superior costal facet) سره مفصل کيږي.

غاړه پې يوه لنډه اواره هډوکينه سيمه ده کوم چې راس پې له توبرکل څخه بېل کړی دی. توبرکل يې د غاړې او راس د يوځاي کيدو له ځايه خلف لوري ته راوتلی او له دوه برخو څخه تشکيل شوې دی، کومه چې يوه يې مفصلي او بله يې غير مفصلي برخه دي.

- مفصلي برخه يې په انسي کې قرار لري او د يوې بيضوي ډوله مفصلي سطحې لرونکي ده کومه چې د خپل اړوند فقرې په مستعرض بارزې کې له خپل اړوند مفصلي سطحې سره مفصل کيږي؛

- پورته راوتي غير مفصلي برخه يې د اربطو په نښلېدلو سره زيره شويده.

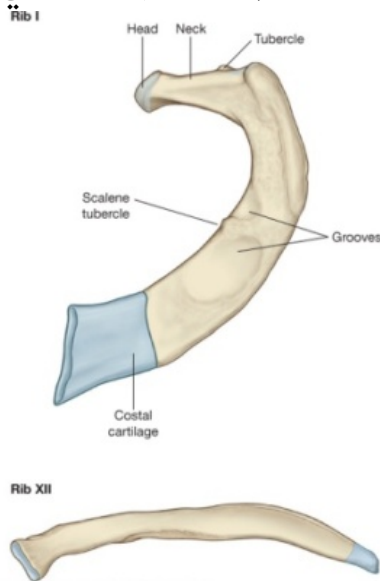


۳.۲۱ انځور يوه وصفې پوښتۍ. A. مخکينۍ منظره. B. د پوښتۍ د پراکسيمل نهايت شاتنۍ منظره.

په ټوليزه توگه د پوښتنيو جسم نری او ورسره دننه او دباندې مخونه يې هواري دي.

پاسنې کنارېې بنویه او مدروه دی، اما لاندینې کنارېې تېره دی. جسم یې یوازې د توبرکل په اړخپزه برخه کې په هغه ځای کې مخې خواته تاوېږي چې ورته زاویه (angle) ویل کیږي. همدارنگه دا دخپل طولاني محور په شاوخوا کې په ملایمه توگه تاو هم لري چې لدې کبله د جسم مخکینۍ برخې بیروني مخ یې د شاتنۍ برخې په نسبت لږ اندازه پورته خواته متوجه دي. د داخلي مخ بنکتنې کنارېې د یو څرگندضلعي میزابې (costal groove) په وسیله مشخص شوې دي.

د پورتنۍ او لاندینۍ پوښتیو څرگندې بیلونکي نښې پورتنۍ او لاندینۍ پوښتیو د څرگندو بیلونکو نښو لرونکي دي (۳.۲۲ انځور).



۳.۲۲ انځور غبروصفي پوښتی.

لومړۍ پوښتی (Rib 1)

لومړنې پوښتی په افقي پلان سره یوه هواره پوښتی او د پلنو داخلي او خارجي مخونو لرونکې ده. دا د لومړۍ توراسیکې فقرې سره د جوړ شوي مفصل څخه بنکته خواته په

مایله توگه ترد سترنوم د مانوبریوم پورې چې ورپورې نښلي سیر کوي. راس یې یواځې د لومړۍ توراسیکې فقرې (T1) د جسم سره مفصل کیږي او لدې کبله یواځې د یوې مفصلې سطحې لرونکې ده. لکه د نورو پوښتیو په شان توبرکل یې د transverse process سره د مفصل کېدلو لپاره د یوې مفصلې سطحې (facet) لرونکې ده. د پوښتی پورتنی مخ د یو واضح توبرکل په شتون سره چې scalene tubercle نومیږي داسې مشخص شویږي، کوم چې نوموړې توبرکل دوه بنویه میزابې، چې پوښتی یې تقریباً د جسم په منځني برخه کې کراس کړې بېلوي. مخکینې میزابه یې د subclavian ورید په وسیله او شاتنی میزابه یې د subclavian شریان پوسیله منځته راغلي ده. د جسم کومې برخې چې د دغو میزابو څخه د مخه او شاته قرار لري د عضلاتو او رابطو په نښلېدلو سره زیږه شویږي.

دویمه پوښتی (Rib 2)

دویمه پوښتی د لومړۍ پوښتی په شان اواره ده اما نسبت هغې ته دوچنده اوږدوالی لري. نوموړې پوښتی د ستون فقراتو سره په هغې یوې طریقې سره مفصل کیږي کوم چې د اکثر پوښتیو لپاره ځانگړې شوې ده.

لسمه پوښتی (Rib 10)

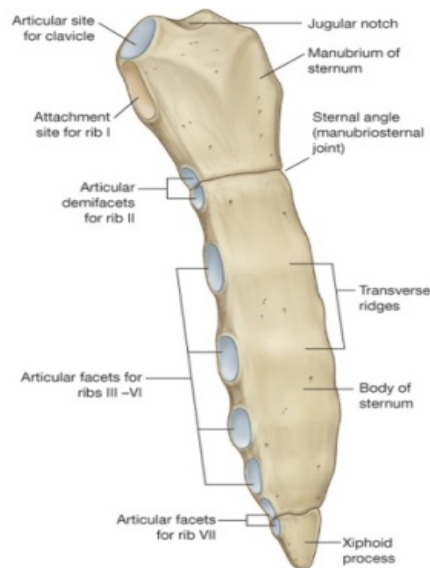
د لسمې پوښتی سر د خپلې اړوند فقرې سره د مفصل کېدلو لپاره یواځې یوه مفصلې مخ لري.

یولسمه او دولسمه پوښتی (Ribs 11 and 12)

یولسمه او دولسمه پوښتی یواځې د خپلو اړوندو فقراتو له جسمونو سره مفصل کیږي او توبرکلونه او غاړې نه لري. دواړه پوښتی لنډې، انحنایي لږه، او مخې خواته راوتلي دي.

سترنوم (sternum)

په کاهلانو کې سترنوم له دريو لويو عناصرو څخه تشکيل شويدي: پورتنی برخه يې چې پلنه ده د مانوبريوم (manubrium) پنوم ياديږي، منځنی برخه يې اوږده او نری ده چې ورته د سترنوم جسم ويل کيږي، او لاندنی کوچنی برخې ته يې xiphoid process ويل کيږي (۳.۲۳ انځور).



۳.۲۳ انځور سترنوم.

د سترنوم مانوبريوم (Manubrium of sternum)

د سترنوم د مانوبريوم برخه يې د ټټر او د غاړې د هډوکين چوکاټ په جوړولو کې برخه اخلي.

د مانوبريوم پورتنی مخ يې په اړخيزو برخو کې په پراخه کېدلو سره، د منځنی کرني په استقامت يو څرگند او د جس وړ ژوروالی (notch) يې منځته راوړی چې ورته jugular notch (suprasternal notch) ويل کيږي. د دغې notch په هره يوه خوا کې د کلافيکل

هډوکی سره د مفصل کېدلو لپاره یوه لویه بیضوي ډوله ژوره برخه لري. د دغې ژورې برخې څخه سم دلاسه لاندې د مانوبریوم په هر یوه اړخیزه سطحه کې، د لومړۍ ضلعي غضروف د نښلېدلو لپاره یوه مفصلي سطحه (facet) لري. د اړخیز څنډې په ښکتنې نهایت کې د دویمې ضلعي غضروف د مخکیني نهایت د پورتنۍ نیمه مفصلي برخې سره د مفصل کېدلو لپاره یوه نیمه مفصلي سطحه (demifacet) لري.

د سترنوم جسم (The Body of the sternum)

د سترنوم جسم اواره دي.

د سترنوم د جسم په مخکینۍ سطحه کې مستعرضې مورې (ridges) د لیدلو وړ دي کوم چې د sternbrae پنوم د برخه ایزو عناصرو ترمنځ د کرښو په یوځای کېدلو باندې دلالت کوي، چې د امبریولوژي له نظره د سترنوم دغه برخه ورڅخه منځته راځي.

د سترنوم د جسم اړخیزې څنډې یې د ضلعي غضاریفو لپاره مفصلي سطحې (articular facets) لري. په پورتنۍ برخه کې یې، اړخیز څنډې د دوهم ضلعي غضروف د ښکتنۍ مفصلي سطحې لپاره یوه نیمه مفصلي سطحه لري. د نوموړي نیمه مفصلي سطحې څخه لاندې د دریم څخه تر شپږم ضلعي غضاریفو سره د مفصل کېدلو لپاره څلور نورې مفصلي سطحې لري.

د سترنوم د جسم په ښکتنې نهایت کې د اووم ضلعي غضروف د نیمه مفصلي سطحې لپاره یوه نیمه مفصلي سطحه لري.

د سترنوم د جسم ښکتنې نهایت د xiphoid process سره نښتی دي.

Xiphoid process

Xiphoid process د سترنوم تر نورو برخو کوچني دي. دا متغیره بڼه لري داسې چې: ممکن پلن، نري، تیره څوکه وړ، منشعب، کره یا سوري شوي وي. دغه بارزه د یوه غضروفي جوړښت په ډول سره شکل کوي، کوم چې د کهولت په وخت کې په هډوکیڼه

جوړښت باندې بدلېږي. د دغې بارزې په هر یو اړخیز کنار کې د اووم ضلعي غضروف د ښکتنی نهایت سره مفصل کېدلو لپاره یې نیمه مفصلي سطحه لري. بندونه (joints)

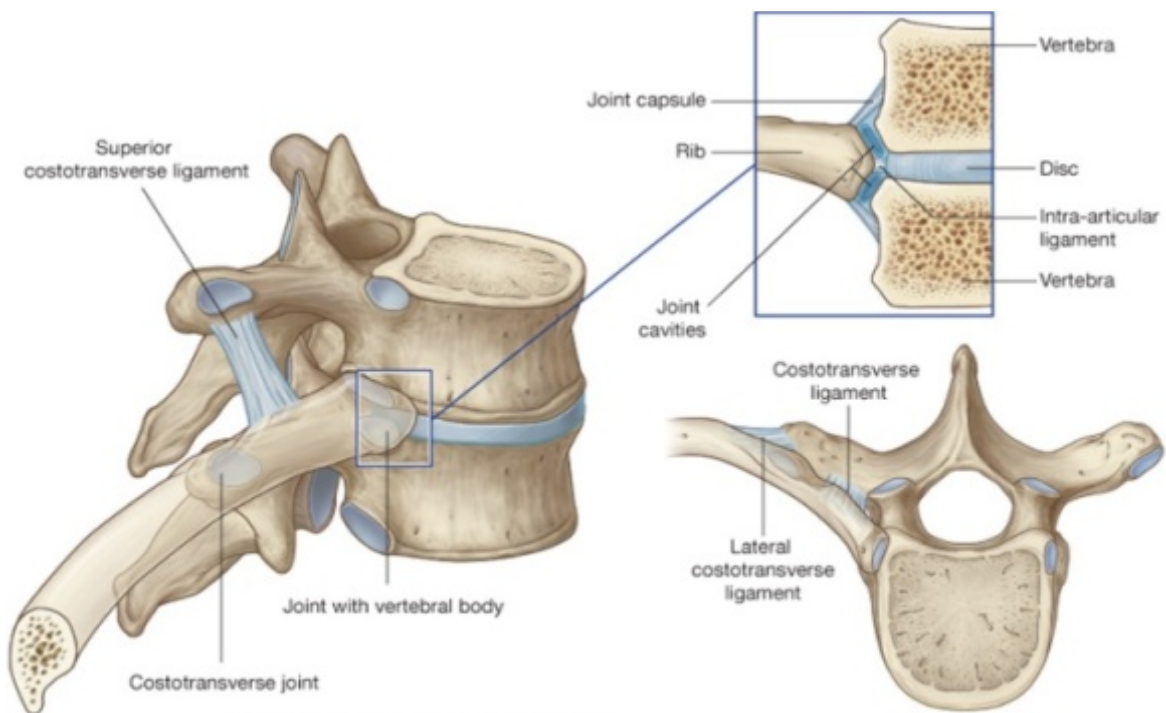
Costovertebral بندونه

یوه وصفي پوښتی د لاندې برخو سره مفصل کېږي:

- د مجاورو فقراتو د جسمونو سره، پدې توګه چې د پوښتی د راس سره یوه بند جوړوي؛

- د اړوند فقرې له مستعرض بارزي (transverse process) سره، یوه costotransverse joint جوړوي (۳.۲۴ انځور).

د costovertebral بندونه او اړوند اړبتي سره یوځای د پوښتیو غاړوته اجازه ورکوي ترڅو د خپل طولاني محور په شاوخوا کې وڅرخېږي، کوم چې په بنسټیز ډول په پورتنیو پوښتیو کې پېښېږي، یا د ستون فقراتو په پرتله پورته او ښکته حرکات ترسره کړي، کوم چې نوموړي حرکات یې په بنسټیز ډول په ښکتنیو پوښتیو کې پېښېږي. د تنفس په وخت کې پر ستون فقراتو باندې د ټولو پوښتیو یوځای شوي حرکات د سینې د جوف په حجم کې د بدلون لپاره ډیر اړین دي.



۳.۲۴ انځور Costovertebral بند.

د پوښتنې له سر سره مفصل

د پوښتنې سر دوه مفصلي سطحې لري چې د خپل اړوند فقري په جسم کې د پورتنۍ مفصلي سطحې او د پورته فقري په جسم کې د ښکتنۍ مفصلي سطحې سره مفصل کېږي. دغه مفصل د یوې داخل مفصلي اړبټې (intra-articular ligament) په وسیله، کوم چې کرست له مجاوره بین الفقري ډېسک سره نښلوي او د پوښتنې په سر کې دواړه مفصلي مخونه سره جلا کوي، په دوه سینویال برخو باندې وپشل شوی دی. دواړه سینویال برخې او داخل مفصلي اړبټه د یوې ځانګړې مفصلي کپسول په وسیله داسې چې د پوښتنې د راس

او د ستون فقراتو د ترکیب شوي مفصلي سطحو د بیروني خنډو پورې نښتي دي پوښل شويدي.

بندونه Costotransverse

د costotransverse بندونه د پوښتي د توبرکل او د اړوند فقري د transverse process ترمنځ سینویال بندونه دي (۳.۲۴ انځور). د دغو بندونو څخه هر یو یې د نري کپسول په وسیله پوښل شويدي. نوموړي بندونه د لاندې دوو مضبوطو extracapsular اړبطو په وسیله کوم چې د بند په انسي او وحشي اړخونو کې د transverse process او د پوښتي ترمنځ مسافه یې تر پوښنې لاندې راوستي ده تثبیت شويده.

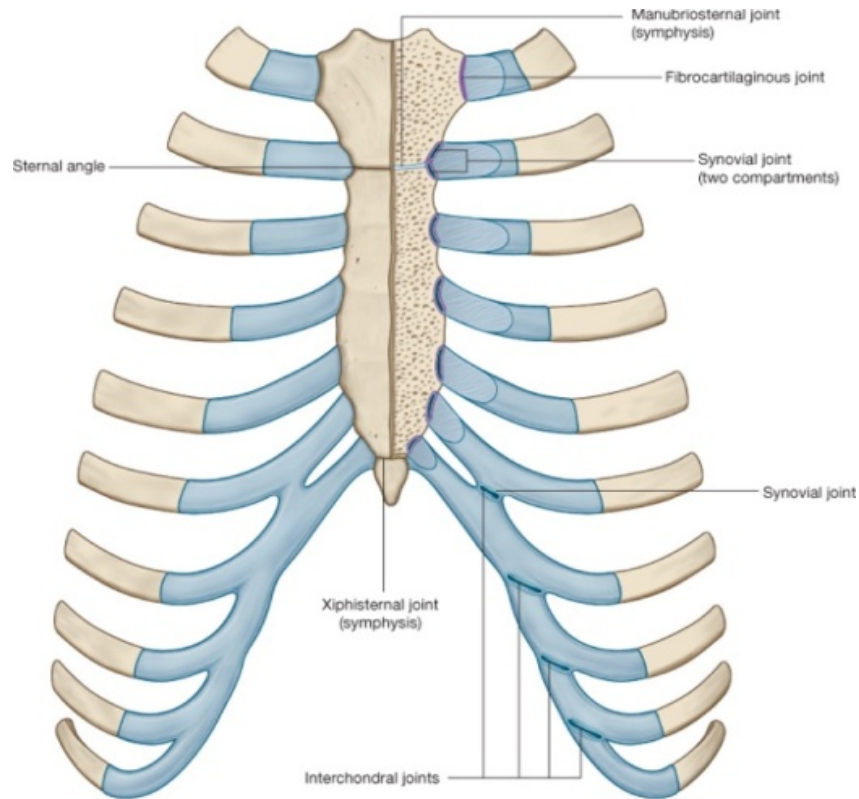
- د costotransverse اړبطه چې د بند په انسي برخه کې د پوښتي غاړه د transverse process سره نښلوي؛

- د lateral costotransverse اړبطه چې د بند په وحشي برخه کې د transverse process څوکه د پوښتي د غېر مفصلي زیرې برخې سره نښلوي.

یوه دریمه اړبطه، چې د superior costotransvers له اړبطې څخه عبارت دی، د پوښتي د غاړې پورتنی مخ د پاسني فقري له transverse process سره نښلوي. په costotransverse بندونو کې لږ څه ښوئدونکي حرکات ترسره کیدلا شي.

بندونه Sternocostal

د sternocostal بندونه د پورتنی او وضعي غضروفونو او د ستیرنوم ترمنځ له بندونو څخه عبارت دي (۳.۲۵ انځور).



۳.۲۵ انځور sternocostal بندونه.

د لومړۍ پوښتۍ او د مانوبريوم ترمنځ بند سينويال نه دي بلکې د مانوبريوم او د ضلعي غضروف ترمنځ له fibrocartilaginous ارتباط څخه تشيکل شويدي. له دوهمې څخه تر اوومې پورې بندونه يې سينويال دي او نري کپسولونه لري، کوم چې د شاوخوا اربطو په وسيله تقويه شوېدي.

د دوهم ضلعي غضروف او د سترنوم ترمنځ بند د يو داخل مفصلي اربطي په وسيله په دوه برخو باندي وپشل شويدي. نوموړي اربطه دويمه ضلعي غضروف هغې برخې پورې نسلوي چېرې چې مانوبريوم د سترنوم له جسم سره يوځاي کيږي.

بندونه Interchondral

د interchondral بندونه د مجاورو ضلعي غضاريفو ترمنځ (۳.۲۵ انځور)، په بنسټيز ډول د اوومې څخه تر لسم ضلعي غضروفونو په منځ کې، اما شونې ده چې پنځمه او شپږمه ضلعي غضاريف هم په برکې ونيسي پيښيږي.

د interchondral بندونه په نامستقيمه توگه سټرنوم ثابت ساتي او د يو بنويي ښکتنې ضلعي څنډې (inferior costal margin) په جوړولو کې برخه اخلي. دوي معمولاً سينويال بندونه دي او نري فبروزي کپسول لري چې د interchondral اړبطو په وسيله تقويه کيږي.

Manubriosternal او د Xiphisternal بندونه

د سټرنوم د مانوبريوم او د جسم ترمنځ او د سټرنوم د جسم او د xiphoid بارزي ترمنځ بندونه يې معمولاً symphyses بندونه دي (۳.۲۵ انځور). د تنفس په وخت کې د سټرنوم د مانوبريوم او د جسم ترمنځ يې يواځې لږ اندازه زاويه لرونکي حرکات ترسره کيږي. معمولاً د عمر په تېرېدلو سره د سټرنوم د جسم او د xiphoid بارزي ترمنځ بند يې په هډوکي باندې بدلېږي.

د کلينیک له نظره د manubriosternal بند يوه د کار نښه داسې ده چې نوموړی بند په اسانۍ سره جس کېدلی شي. دا ځکه چې په طبيعي توگه مانوبريوم د سټرنوم د جسم د پاڅه په قرار نيولو سره خلف خواته يې زاويه جوړه کړي چې ورته د سټرنل زاويه (sterna angle) ويل کيږي. دغه غونډۍ ډوله ځاي، له سټرنوم سره د دوهمې پوښتۍ د بند موقعيت په نښه کوي. لومړۍ پوښتۍ ځکه د جس وړنده چې د کلافيکل لاندې قرار لري او د غاړې په قاعده کې د انساجو په دننه کې قرار نيولی. نو لدې کبله د پوښتيو د شمېرلو لپاره دويمه پوښتۍ د يو ماخذ په توگه کارول کيږي. او د سټرنل زاويې څخه سمدلاسه په اړخيزه برخه کې احساس کيږي.

سربېره پردې، د سټرنل زاويه پر هغه افقي پلان باندې قرار لري کومه چې د څلورمې او پنځمې توراسيکو فقراتو ترمنځ له غضروفي ډېسک څخه تېرېږي (۳.۱۰ انځور دي وکتل شي). دغه پلان پورتنی منصف له بنکتنی منصف څخه بېلوي او د پریکارډیوم پورتنی څنډه مشخص کوي. همدارنگه نوموړی پلان د صاعده (ascending) اورټا له نهایی برخې او د اورټا د قوس د پېل ترمنځ، د اورټا د قوس د نهایی برخې او د توراسيک اورټا د پیل ترمنځ، د تراخیا د تشعب (bifurcation) او له پلمونري تنی (pulmonary trunk) څخه لږ څه پورته تېرېږي (د ۳.۷۸ او ۳.۸۵ انځورونه دي وکتل شي).

په کلینیک کې

سرفیکل پوښتی (Cervical ribs)

سرفیکل پوښتی کابو په یو سلنه (۱٪) خلکو کې لیدل کیږي. یوه سرفیکل پوښتی یو اضافي پوښتی ده چې د اوومې سرفیکل فقرې سره مفصل کیږي، مخکیني نهایت یې د لومړي پوښتی د مخکیني منځ په پورتنی څنډې پورې نښتی ده. په ساده راډیوگرافیک معایناتو کې سرفیکل پوښتی کېدای شي چې د کوچني ښکر ډوله جوړښتونو په شان ولیدل شي.

د کلینیک ډاکتران په معموله توګه سرفیکل پوښتی ته ارزښت نه ورکوي ځکه چې د دغو کوچنیو سرفیکل پوښتیو د مخکیني څوکو څخه د لومړي پوښتی په لور یوه فبروزي کرې (fibrous band) غزېږي، په دې توګه سرفیکل کرې (cervical band) جوړوي، کوم چې په راډیوگرافي کې هم نه ښکاره کیږي. په هغه ناروغانو کې چې سرفیکل پوښتی او سرفیکل کرې لري، هغه جوړښتونه یې چې په طبیعي توګه د لومړي پوښتی له پاڅه تېرېږي، هغوي د سرفیکل پوښتی او کرې په وسیله یې پورته خواته راوتی حالت یې غوره کړي وي او هم د هغوي له پاڅه تېرېږي (۳.۷ انځور دی وکتل شي).

د کلینیک له نظره، thoracic outlet syndrome هغه اعراض تشریح کوي کوم چې د اعصابو د براخیل شبکې (brachial plexus) په غیر نورماله توګه ترفشار لاندې راتللو په پایله کې کله چې پر لومړۍ پوښتۍ او د axillary inlet د منځ څخه پورتنی اندام ته تېرېږي منځته راځي. د anterior ramus T1 د تېر د پورتنی سوري څخه د باندې پورته ځواته سیر کوي ترڅو د براخیل شبکې سره یوځای او د هغې یوه برخه وګرځي. د thoracic outlet syndrome د سببونو څخه یوې هم د یوې سرفیکل پوښتۍ څخه یوه سرفیکل کړۍ (cervical band) ده، کومه چې نوموړې فبروزي کړۍ د براخیل شبکې لاندینۍ برخه په هغه ځای کې منځ پورته ځواته ترفشار لاندې نیسي کومه چې کله د لومړۍ پوښتۍ د پاڅه تېرېږي.

په کلینیک کې

د سټرونوم هډوکي څخه د هډوکي مغز (bone marrow) تر لاسه کول څرنگه چې سټرونوم تر پوستکي لاندې موقعیت لري نو دا شونې دی چې یوه ستنه د هغې له کلک بېروني طبقې (کارتکس) څخه داخلي (medullary) جوف ته دننه کړای شي. یوځلې چې ستنه دغه ځای ته ورسېده نو ورسره د هډوکي ماغزه د باندې ویستل کېدلې شي. تر مایکروسکوپ لاندې د نوموړي موادو معاینه، له ډاکټرانو سره د وینې د یوشمېر ناروغیو لکه لوکیمیا (leukemia) په تشخیص کې مرسته کوي.

په کلینیک کې

د پوښتی کسرونه (Rib fractures)

د یوې ځانگړې پوښتی کسر لږ اهمیت لري، خو بیا هم په بي ساري توگه به درد ناکه

وي.

له شدید تپ څخه وروسته، کیدلي شي چې پوښتی گاني په دوه یا ډېرو برخو کې ماتې شي. کچېرې ډېر شمیر پوښتی ماتې شي، نو د سینې د دیوال په زیانمن شوي ځاي کې یوه سوسسته برخه چې له رپیدونکي قطعی یا flail segment (رپیدونکي تتر یا flail chest) څخه عبارت ده منځ ته راځي. په دې وخت کې کچیري ناروغ په ژوره توگه ساه واخلي نو رپیدونکي قطعه یې د سینې د دیوال په مخالف جهت سره حرکت کوي، چې پدې توگه د سرې له بشپړ (پراخوالي) څخه یې مخنیوي کوي او یوه زیانمنه خوځیدونکي قطعه (paradoxically moving segment) منځ ته راوړي. که چیرې د تتر د دیوال ډیره لویه برخه یې زیانمنه شوي وي، نو شونې ده چې په ناروغ کې د تهوېې عملیه زیانمنه او د پوښتیو تر ښه کېدلو پورې assisted ventilation ته اړتیا پیدا کړي.

بین الضلعي مسافي (Intercostal spaces)

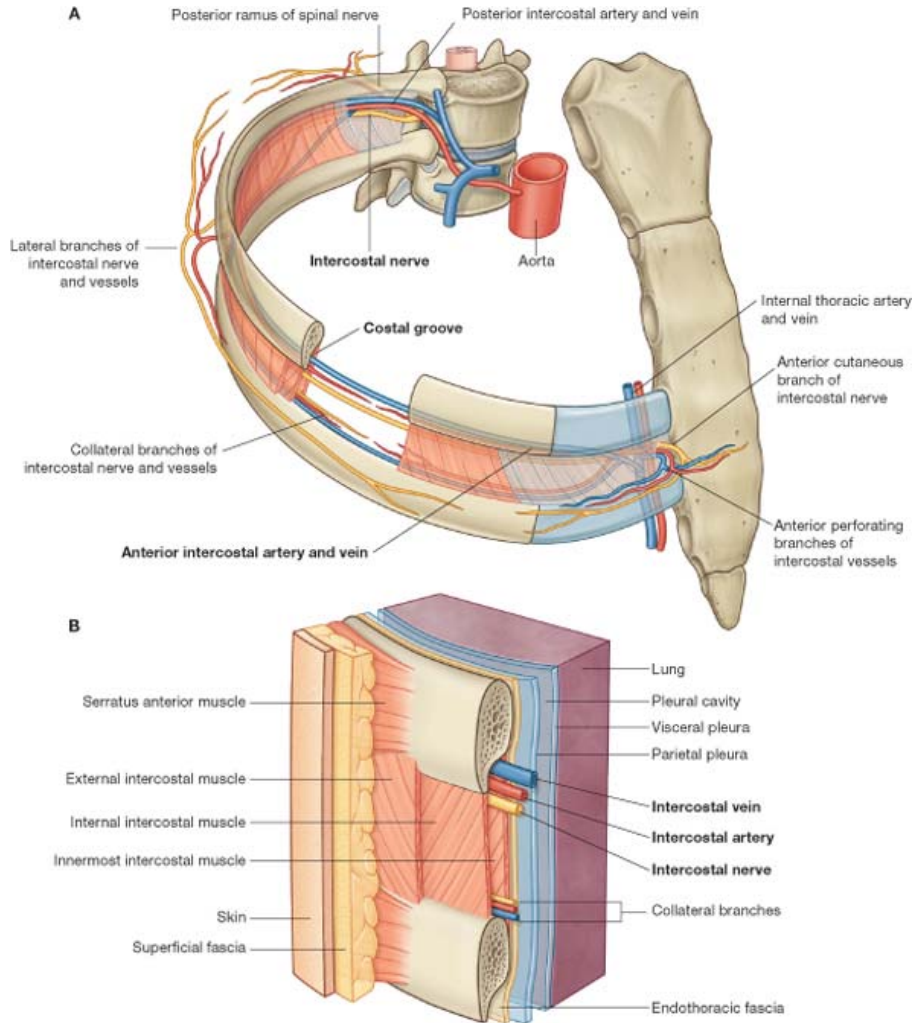
بین الضلعي مسافي د مجاورو پوښتیو ترمنځ موقعیت لري او د بین الضلعي عضلاتو پوسيله ډکې شويدي (۳.۲۲ انځور).

بین الضلعي اعصاب او ورسره لوي شریانونه او وریدونه د پورتنی پوښتی د ښکتنی څنډې په اوږدو کې د costal groove په منځ کې ځاي لري او د داخلي دوه عضلي طبقاتو ترمنځ سیر کوي.

په هره یوه مسافه کې، ورید تر ټولو ډېر لوړ جوړښت دی او لدې کبله په ضلعي میزابه (costal groove) کې هم لوړ موقعیت لري. شریان د ورید څخه لاندې او عصب د شریان څخه

لاندې چې تردې پر اندازې پورې د میزابې په وسیله یې ساتنه هم نه کیږي قرار لري. معمولاً د لویو بین الضلعي اعصابو او رگونو کوچنی collateral خانګې د لاندینۍ پوښتۍ په پورتنۍ برخه کې قرار لري.

د بین الضلعي مسافو او پوښتیو په ژورو برخو کې د endothoracic fascia پنوم د سست ارتباطي نسج (loose connective tissue) یوه طبقه موجوده دي چې نوموړي جوړښتونه له پلورا څخه بېلوي او د متغیر مقدار شحم لرونکي دي. د نوموړي مسافو له ظاهري برخې څخه یې بهرون خواته ژور صفاق (deep fascia)، سطحی صفاق (superficial fascia)، او پوستکی شتون لري. نوموړې مسافې د پورتنیو اندامونو او د شا پورې اړوند عضلاتو پوسيله پوښل شوي دي.



۳.۲۶ انځور بين الضلعي مسافه A. قدامي وحشي منظره B. د يو بين الضلعي مسافې تفصيل او اړيکې بې.

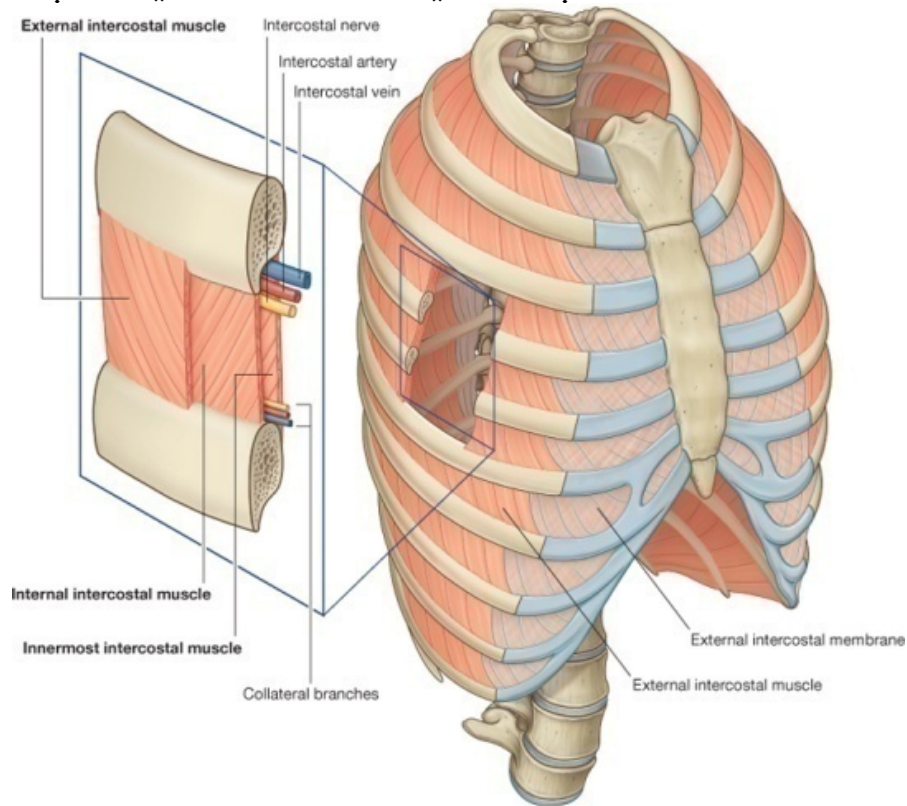
۳.۲ جدول د تتر د دیوال عضلات

عضله	پورتنې نښلونه	ښکتنې نښلونه	تعصیب	دنده
خارجي الضلعي بین	د پاسني پوښتی- ښکتنې څنډه	د لاندیني پوښتی- پورتنې مخ	بین الضلعي اعصاب؛ T1-T11	د ساه ننه ایستني په وخت کې ډیر فعال وي، بین الضلعي مسافي تقویه کوي، پوښتي گاني پورته خواته خوځوي
داخلي الضلعي بین	د پاسني پوښتی- د ضلعي میزایي اړخیز څنډه	د لاندیني پوښتی- په پورتنې مخ کې د مربوطه خارجي بین الضلعي عضلي لاندې	بین الضلعي اعصاب؛ T1-T11	د ساه کښلو په وخت کې خورا ډیر فعال وي؛ بین الضلعي مسافه تقویه کوي او پوښتی- لاندې خواته ځوځوي
د ټولو نه دننه (innermost) بین الضلعي	د پاسني پوښتی- د ضلعي میزایي انسي څنډه	د لاندیني پوښتی- د پورتنې مخ داخلي اړخ	مربوطه بین الضلعي اعصاب	د داخلي بین الضلعي عضلاتو سره یوځای عمل کوي
subcostales	د لاندیني پوښتیو (زاویه ته نږدې) داخلي مخ	لاندې د دوهمې یا دریمې پوښتی- داخلي مخ	مربوطه بین الضلعي اعصاب	کېدای شي پوښتی- ښکته کړي
Transversus thoracis	د دوهمې څخه تر شپږمې پوښتیو ښکتنې څنډې او د ضلعي غضاریفو داخلي مخونه	د سترنوم د جسم د ژورې سطحې ښکتنې- اړخ، xiphoid process، څلورمې څخه تر پنځمې پوښتیو ضلعي غضاریف	مربوطه بین الضلعي اعصاب	ضلعي غضاریف ښکته کوي

بین الضلعي عضلات دري او اړې عضلي دي، کوم چې په هره یوه بین الضلعي مسافه کې د مجاورو پوښتیو ترمنځ تیریري موندل کیږي (۳.۲۷ انځور). پدغه گروپ کې ځانگړي عضلات د هغوي د موقعیت سره سم په لاندې توگه نومول شوي دي:

- خارجي بین الضلعي عضلات (external intercostal muscles) چې ترټولو سطحې عضلات دي؛

- داخلي بين الضلعي عضلات (internal intercostal muscles) چې د خارجي او ترټولو دننه (innermost) بين الضلعي عضلاتو ترمنځ ځاي لري. بين الضلعي عضلات د اړوندو بين الضلعي اعصابو په وسيله تعصيب شويدي. بين الضلعي عضلات د تنفس په وخت کې په گروپي ډول سره بين الضلعي مسافې تقويه کوي.



۳.۲۷ انځور بين الضلعي عضلات.

خارجي بين الضلعي عضلات

يولس جوړې خارجي بين الضلعي عضلات د پاسنيو پوښتيو د ښکتنيو څنډو څخه ترد هغوي لاندي پوښتيو پورتنيو سطحو پوري رسيري. کله چې د ټټر ديوال له يوه اړخ څخه

وکتل شي، نو لیدل کيږي چې عضلي تارونه يې په مايله توگه مخې او بنکته خواته تېرېږي (۳.۲۷ انځور). عضلات د ټټر له ډيوال څخه چاپيره د پوښتنيو د توبرکلونو له سيمي څخه د ضلعي غضاريفو پوري، چيري چې هره طبقه يې د ارتباطي نسجي اپونيوروزس په ډول چې ورته خارجي بين الضلعي پرده (external intercostal membrane) ويل کيږي ادامه موموي رسيږي. خارجي بين الضلعي عضلات د ساه ننه ايستني (inspiration) په وخت کې خورا ډير فعال وي.

داخلي بين الضلعي عضلات

يولس جوړې داخلي بين الضلعي عضلات د پاسنيو پوښتنيو د ضلعي ميزابو (costal groves) تر ټولو بنکته اړخيزه څنډې څخه تر د هغوي لاندې پښتنيو پورتنۍ سطحې پوري رسيږي. دوي د سترنوم له شاخوا سيمو څخه، چيري چې نوموړي عضلات د مجاورو ضلعي غضاريفو ترمنځ سير لري، شاته خواته تر د پوښتنيو زاويې پوري رسيږي (۳.۲۷ انځور). دغه طبقه په هره يوه بين الضلعي مسافه کې، د داخلي بين الضلعي پردې (internal intercostal membrane) په توگه په انسي کې د ستون فقراتو په طرف ادامه مومي. عضلي تارونه يې د خارجي بين الضلعي عضلاتو په مخالف جهت سره سير کوي. کله چې د ټټر ډيوال له يوه اړخ څخه وکتل شي، نو لیدل کيږي چې عضلي تارونه يې په مايله توگه شاته بنکته خواته سير کوي. داخلي بين الضلعي عضلات د ساه ايستني (expiration) په وخت کې خورا ډير فعال وي.

د ټولونه دننه (innermost) بين الضلعي عضلات

ټولونه دننه بين الضلعي عضلات د داخلي بين الضلعي عضلاتو سره ډير لږ توپير، او تارونه يې د داخلي بين الضلعي عضلاتو سره ورته جهت لري (۳.۲۷ انځور). دغه عضلات

د ټټر په اړخيز ډيوال کې خورا ډېر څرگند دي. دوي د ضلعي مېزابې د انسي څنډې په اوږدو کې د مجارو پوښتيو داخلي مخونو پورې نښتي دي. په مهمه توگه د بين الضلعي مسافو پورې اړوند نيورووازکولر بندلونه د ټټر شاخوا په ضلعي ميزابو کې د ټولونه دننه او د داخلي بين الضلعي عضلاتو ترمنځ سير لري.

د Subcostales عضلات

Subcostales عضلات د ټولونه دننه بين الضلعي عضلاتو په شان په ورته پلان کې قرار لري، متعدد شمېر پوښتي يې پوښلي دي او د ټټر شاتني ډيوال په ښکتنۍ سيمو کې په گڼ شمير سره قرار لري (A۳.۲۸ انځور). دوي د يوې پوښتي له داخلي مخ څخه د لاندي دوهمې يا دريمې پوښتي داخلي مخ پورې رسېږي. تارونه يې د داخلي بين الضلعي عضلاتو سره موازي جهت لري او د پوښتيو د زاويې څخه تر د کښته پوښتيو د راس تر ټولو څخه انسي برخې ته رسېږي.

د Transversus thoracis عضلات

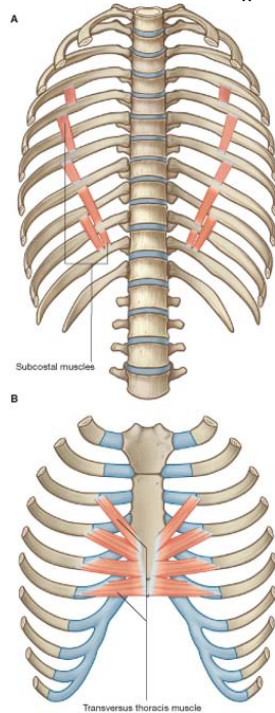
transversus thoracis عضلات د ټټر د مخکينۍ ډيوال په لاندي سطحه کې موندل کېږي (B۳.۲۸ انځور) او د تر ټولو نه دننه بين الضلعي عضلاتو په شان په ورته پلان کې واقع شوي دي.

د transverses thoracis عضلات د xiphoid process، د سټرنوم د جسم لاندي برخې او د لاندينيو حقيقي پوښتيو د مجاورو ضلعي غضاريفو له شاتني مخ څخه منشا اخلي. دوي پورته او اړخيزو برخو ته سير کوي ترڅو د دريم نه تر شپږم پوښتيو ضلعي غضاريفو ښکتنيو څنډو پورې ارتکاز وکړي. په ډېر احتمال سره دوي يادشوی عناصر ښکته خواته کشکوي.

د transversus thoracis عضلات د internal thoracic د رگونو لاندي قرار لري او پدي توگه نوموړي رگونه په ډيوال کې ساتي.

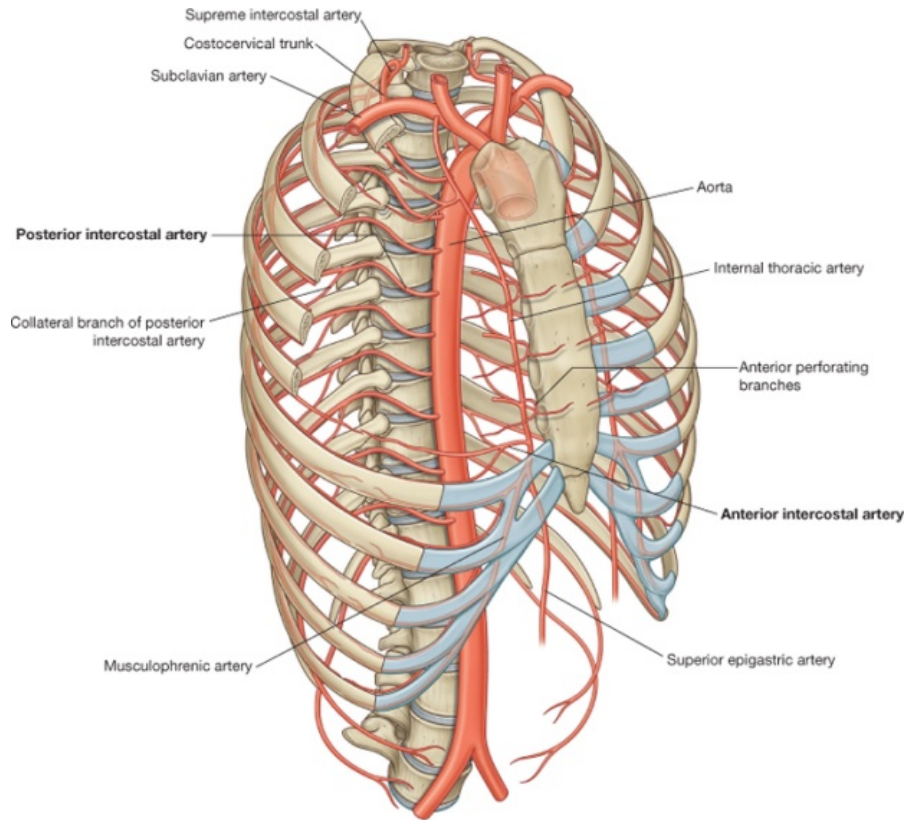
شرياني سپلاي

هغه رگونه چې د ټټر ډيوال سپلاي کوي په بنسټيز ډول له قدامي او خلفي بين الضلعي شريانونو څخه، کوم چې د ډيوال چار چاپېره د مجاورو پوښتيو ترمخ په بين الضلعي مسافو کې سير لري تشکيل شويدي (۳.۲۹ انځور). دغه شريانونه له اورټا او له internal thoracic شريانونو څخه منشا اخلي. د internal thoracic شريانونه د غاړې په بېخ کې د سب کلافين شريانونو څخه منشا اخلي. بين الضلعي شريانونه د ټټر د ډيوال چار چاپېره يوه کجاوه ډوله (basket-like) وعايي سپلاي برابره کړي.



۳.۲۸ انځور A. Subcostal عضلات. B. Transverses thoracis عضلات.

خلفي بين الضلعي شريانونه (Posterior intercostal arteries)
 خلفي بين الضلعي شريانونه د تتر د خلفي ديوال پورې اړوندو رگونو څخه منشا اخلي.
 په هره خوا کې دوه پاسني خلفي بين الضلعي شريانونه د supreme intercostals شريان
 څخه، کوم چې په غاړه کې د costocervical trunk د څانگې په توگه تتر ته بنسخته کيږي
 منشا اخلي. Costocervical trunk د سب کلافين شريان يوه خلفي څانگه يې دي (۳.۲۹
 انځور).



۳.۲۹ انځور د تتر د ديوال شريانونه.

د خلفي بين الضلعي شريانونو پاتې نهه جوړې يې د توراسيک اورټا (thoracic aorta) له خلفي مخ څخه منشا اخلي. څرنگه چې اورټا د فقراتو د ستنې په کين اړخ کې قرار لري، نو هغه شاتني بين الضلعي شريانونه چې د ټټر ډيوال بڼي خواته تېرېږي د فقراتو د جسمونو په مخه کې منځنۍ کرښه کراس کوي او لدې کبله په کين خوا کې د مقابل رگونو په پرتله اوږده دي.

سربيره پردغوو ډېر شمېر څانگو په لرلو سره کوم چې د ټټر ډيوال مختلفې برخې سپلاي کوي، خلفي بين الضلعي شريانونه هغه څانگې هم لري کوم چې د بين الضلعي اعصابو سره يوځاي سطحې برخوته ځان رسوي.

قدامي بين الضلعي شريانونه

قدامي بين الضلعي شريانونه د اړخيزو څانگو په توگه د internal thoracic شريانو څخه په مستقيمه يا نامستقيمه توگه منشا اخلي (۳.۲۹ انځور).

هريو internal thoracic شريان په غاړه کې د سب کلافين شريان څخه د يوې لويې څانگې په توگه منشا اخلي. دا مخې خواته د پلورا د سرفيکل گونبزي (cervical dome) د پاڅه تېرېږي او د ټټر د پورتنې سوري له لارې د ټټر د قدامي ډيوال د لاندي سطحې د پاڅه عموداً بنکته کيږي. د internal thoracic شريان په هره يوه خوا کې، د پاسني شپږو ضلعي عضاريفو شاته او کابو يو سانتيمتر په فاصلې سره د سټرنوم په اړخ کې قرار لري. تقريباً د شپږمې بين الضلعي مسافې په برابرې، دا په دوه نهايي څانگو باندي وېشل کيږي چې عبارت دي له:

- د Superior epigastric شريان، کوم چې بنکته خواته د گيډي د مخکيني ډيوال په لور ادامه مومي (۳.۲۹ انځور)؛

- د Musculophrenic شریان، کوم چې د ضلعي څنډې (costal margin) په اوږدو کې سیر کوي، د حجاب حاجز له یوه سره تر بله سره پورې تیرېږي، او وروستی بین الضلعي مسافې ته نږدې پای ته رسېږي.

قدامي بین الضلعي شریانونه کوم چې پاسنې شپږ بین الضلعي مسافې اروا کوي د internal thoracic شریان څخه د اړخیزو څانگو په توګه یې منشا اخلي، اما هغوي چې لاندیني مسافې اروا کوي له musculophrenic شریان څخه منشا اخلي. په هره بین الضلعي مسافه کې، دوه قدامي بین الضلعي شریانونه شتون لري، چې عبارت دي له:

- یو یې د پاسنې پوښتی د څنډې څخه لاندې تېرېږي؛
- بله یې د لاندیني پوښتی له څنډې څخه پورته تېرېږي او د خلفي بین الضلعي شریان له کولاترال څانګې سره مخامخ کېږي.

قدامي او خلفي بین الضلعي شریانونه داسې خپاره شوي دي، کوم چې یو پر بل تېرېږي او کیدای شي چې د دوي ترمنځ اناستموتیک اړیکې وده وکړي. په ټولیز ډول قدامي بین الضلعي شریانونه نسبت خلفي بین الضلعي شریانوته کوچني دي.

د قدامي بین الضلعي شریانونو او د یوشمیر نورو څانګو سربیره، د internal thoracic شریانو څخه perforating پنوم څانګې هم منشا اخلي کوم چې په نیغه توګه په مخه کې د ضلعي غضروفونو ترمنځ تېرېږي او د ټټر د ډیوال څخه د باندې جوړښتونه اروا کوي. دغه رګونه د بین الضلعي اعصابو له anterior cutaneous څانګو سره یوځای سیر کوي.

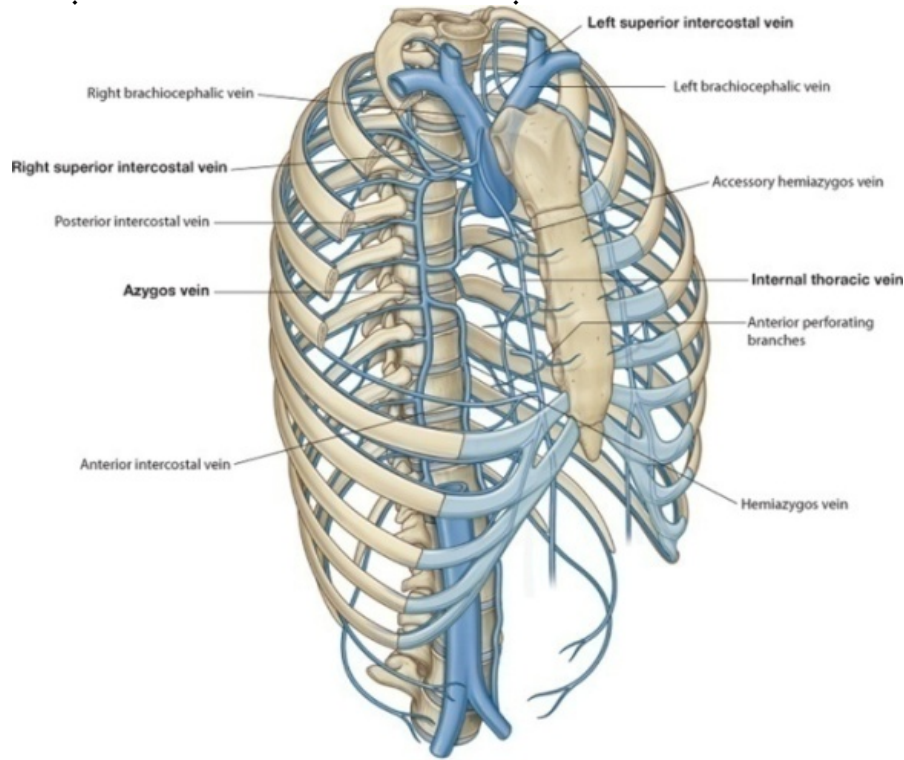
وریدی تشېدنه (Venous drainage)

د ټټر د ډیوال وریدي تشېدنه یې معمولاً د شریاني سپلاي سره یې په موازي توګه ترسره کېږي (۳.۳۰ انځور).

په بڼستيز ډول، بين الضلعي وريدونه په پای کې د ازيگس (azygos) د وريدنو سيستم ته يا internal thoracic وريدنو ته، کوم چې په غاړه کې د brachiocephalic وريدونو سره نښلي تشيږي.

معمولاً په کيڼ خوا کې پاسني خلفي بين الضلعي وريدونه سره يوځاي کيږي او left superior intercostal وريد جوړوي، چې نوموړي وريد په کيڼ براخيوسفاليک وريد کې تشيږي.

په ورته توگه، په ښي خوا کې پاسني خلفي بين الضلعي وريدونه سره يوځاي کيږي او ښي superior intercostal وريد جوړوي، چې نوموړی وريد په ازيگس وريد کې تشيږي.



۳.۳۰ انځور د تټرد ديوال وريدونه.

لمفاوي تخليه (lymphatic drainage)

د ټټر د ډيوال لمفاوي رگونه، په بنسټيز ډول په هغو لمفاوي غوتو کې تشپړي کوم چې د internal thoracic شريانونو سره (parasternal nodes)، د پوښتيو له سرونو او غاړو سره (intercostal nodes)، او د حجاب حاجز سره (diaphragmatic nodes) نښتي دي (۳.۳۱ انځور).

ډيافراگماتيک غوتې د xiphoid شاته او په هغو ځايونو کې چېرې چې فرينیک اعصاب حجاب حاجز ته نفوذ کوي موجود دي. همدارنگه په هغو سيمو کې چې حجاب حاجز د فقراتو له ستني سره نښتي دي هم موندل کيږي.

د parasternal غوتې په برانکوميډياسټينل تنو (brachomediastinal trunks) کې تشپړي. همدارنگه د ټټر په پورتنۍ برخو کې بين الضلعي غوتې هم په برانکوميډياسټينل تنو کې تشپړي، اما د ټټر په لانديني برخه کې بين الضلعي غوتې په توراسيک قنات (thoracic duct) کې تشپړي.

د حجاب حاجز پورې اړوند غوتې د parasternal، prevertebral، juxta-esophageal، brachiocephalic (کوم چې په پورتنۍ منصف کې د براخيوسفاليک وريدونو په مخه کې قرار لري) او lateral aortic (کوم چې په گېډه کې قرار لري) غوتو سره هم اړيکه لري.

د ټټر د ډيوال د سطحې برخو لمف يې په بنسټيز ډول تخرگ کې په اکسيلري لمفاوي غوتو کې يا په parasternal غوتو کې تشپړي.

تعصیب

بین الضلعي اعصاب (Intercostal nerves)

د ټټر ډیوال په بنسټیز ډول د بین الضلعي اعصابو په وسیله، کوم چې په حقیقت کې د T1 (لومړۍ توراسیک) څخه تر T11 (یولسم توراسیک) نخاعي اعصابو قدامي څانگې (anterior rami) دي او د مجاورو پوښتیو ترمنځ په بین الضلعي مسافو کې ځای لري تعصیب شويدي. د T12 (دولسم توراسیک) نخاعي عصب قدامي څانگه یې چې د subcostal عصب پنوم یادېږي د دولسمې پوښتی لاندې قرار لري (۳.۳۲ انځور).

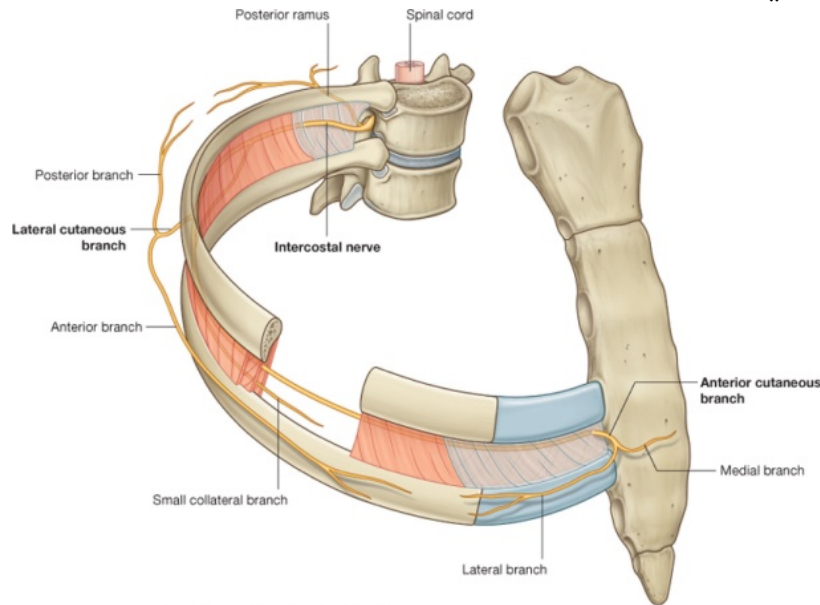
یوه وصفی بین الضلعي عصب په اړخیز ډول د ټټر ډیوال شاخو په یوه بین الضلعي مسافه کې سیر کوي. ترټولو لوی ترینه څانگه یې له cutaneous څانگې څخه عبارت ده، چې د ټټر اړخیز ډیوال سوری کوي او په قدامي او خلفي څانگو باندې کوم چې د اړوند سیمې پوستکي تعصیبوي وېشل کېږي.

بین الضلعي اعصاب د anterior cutaneous څانگو په توگه پای ته رسیږي، داسې چې یا دسترونوم په شاوخوا کې، د مجاورو ضلعي غضاریفو ترمنځ، یا هم د گډې په مخکیني ډیوال کې، د منځنۍ کرښې په دواړو خواوو کې د پوستکي د تعصیب لپاره راوځي. سربېره پر دغو لویو څانگو، په بین الضلعي مسافو کې کوچنۍ collateral څانگې، چې د لاندینۍ پوښتی د پورتنی څنډې د پاڅه سیر لري هم موندل کېږي. په ټټر کې بین الضلعي اعصاب، لاندې تنبهاټ لېږدوي:

- د ټټر د ډیوال عضلاتو (بین الضلعي، سب کوستل، transverses thoracis عضلات) ته سوماتیک حرکي عصبي تنبهاټ لېږدوي؛
- د پوستکي او جداري پلورا څخه سوماتیک حسي عصبي تنبهاټ لېږدوي؛
- محیط ته postganglionic سمپاتییک تارونه لېږدوي.

د ټټر د ډيوال د پورتنیو برخو د پوستکي حسیت یې د cutaneous څانگو (supraclavicular اعصابو) په وسیله، کوم چې په غاړه کې له سرفیکل شبکې (cervical plexuse) څخه ورته نښکته کیږي تامین شوی دی.

- د T1 (لومړۍ توراسیک نخاعي عصب) قدامي څانگه په brachial plexus کې برخه اخلي؛
- د دوهم بین الضلعي عصب lateral cutaneous څانگه (intercostobrachial) د پورتنی اندام یا نهایت د انسي سطحې د پوستکي په تعصیبولو کې برخه اخلي؛
- لاندینی بین الضلعي اعصاب د گډې د ډيوال پوستکي، عضلات او پريتوان تعصیبي.



۳.۳۲ انځور بین الضلعي اعصاب.

په کلینیک کې

د جراحي عمليې په ترڅ کې ټټر ته لاسرسي

د سینې قفس کلک طبیعت ته په کتو، ټټر ته جراحي لاسرسي په بالقوه توګه ډیر ننگونۍ دي. همدارنګه ټټر ته لاسرسي پر هغه غړي پورې تړلي کوم چې ورباندې جراحي عمل ترسره کېږي او هم د ډیافراګم پردي لاندې جوړښتونو او په غاړه کې د جوړښتونو سره د هغې پراړیکو پورې تړلي دي.

د ټټر په ساده جراحي مداخله (د ویدیو په مرسته د ټټر جراحي یا video-assisted thoracic surgery [VATS]) کې د بین الضلعي مسافې کوچني (یو سانتیمتر) شق کول، پر تیلسکو د وصل شوي کمري ځای په ځای کول، او په مهارت سره د اضافي کوچني شقونو له لارې د نورو سامانونو کارول شامل دي. لږې طریقې یو شمېر ګرندلارې لکه د لوب لري کول (lobectomy)، له سږي بایوپسي اخیستل، او د مری لري کول (esophagectomy) ترسره کېدای شي. د څیرلو یو معیاري ځای د منځنۍ کرنې په استقامت د سټرنوم له پریکولو (median sternotomy) څخه عبارت دي، کوم چې لږې طریقې د کورونري شریانونو او دقلبي ورخونو (والونو) په ګډون زړه ته لاسرسي کېدای شي.

کین اړخیز توراکوټومي یا بنۍ اړخیز توراکوټومي یو داسې شق دي چې د بین الضلعي مسافې د منځ څخه د سږو او د سټرنوم په انسي خوا کې جوړښتونو د ارزیابي کولو لپاره ترسره کېږي.

په کلینیک کې

د ټټر تشونکي (تیوب) ننه ایستل

د ټټر تشونکي (تيوب) ننه ایستل یوه معموله ترسره کیدونکي کړندلاره ده او د نموتوراکس، خبیثه پلورايي انصباب (malignant pleural effusion)، empyema، هیمونوموتوراکس او د عملیات په پای کې د ټټر له جراحي وروسته تطبیق کیږي. د ټټر تشونکي (تيوب) موقعیت د بي خطر مثلث (safe triangle) په وسیله محدود شویږي. دغه مثلث د latissimus dorsi قدامي څنډې، د پیگتورالیس مجور اړخیز څنډې، (د تي د څوکې په برابرې له یوې مستعرضې کرنيې پورته سیمه) او د تخرگ لاندې څوکې په وسیله جوړ شویږي. په دغه ناحیه کې د پوښتیو موقعیت باید په څرگنده توګه نښه شي. انسیتیک درمل باید د پوښتی پورتنۍ څنډې او د بین الضلعي مسافې په ښکتنۍ اړخ کې تطبیق شي. عصبي وعايي (neurovascular) بندل په عصبي وعايي پلان کې سیر لري، کوم چې د بین الضلعي مسافې په پورتنۍ اړخ کې قرار لري، بنا پر دغه دلیل دي چې تیوب د یوې پوښتی پر پورتنۍ څنډه ایښودل کیږي (یاني، په بین الضلعي مسافې کې ډیر کښته موقعیت).

حجاب حاجز (Diaphragm)

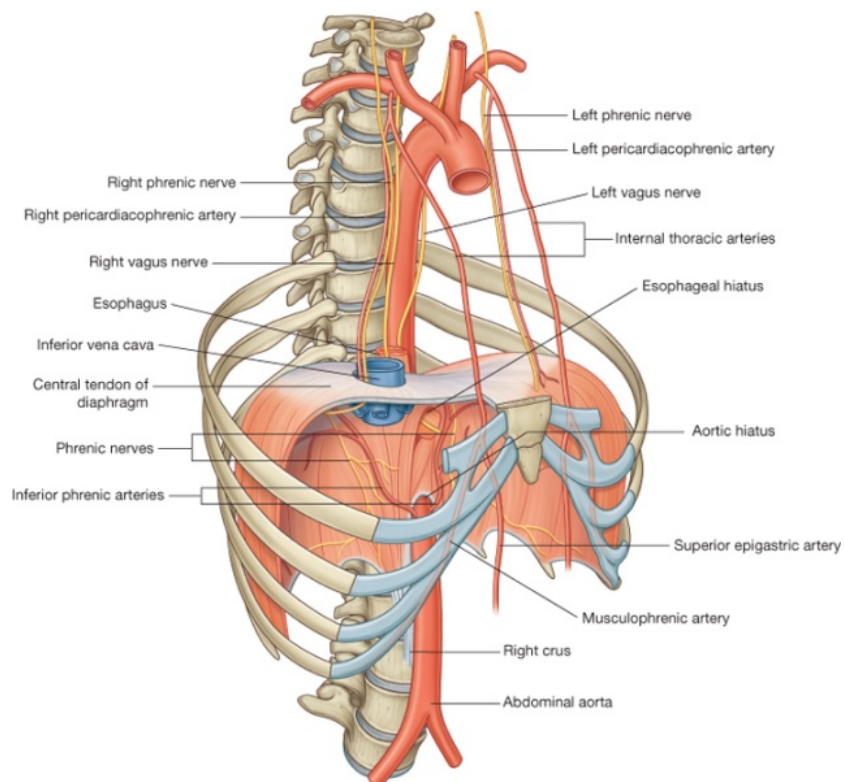
حجاب حاجز یوه نری عضلي وتری (musculotendinous) جوړښت دي، چې د ټټر لاندیني سوري بي پوښلي او د ټټر جوف له ګېډې جوف څخه بېلوي (۳.۳۳ انځور). دا په محیط کې په لاندی جوړښتونو پورې نښتی دي:

- د سټرنوم د xiphoid process پورې؛
- د ټټر د ډیوال costal margin پورې؛
- د یولسم او دولسم پوښتیو نهایی برخو پورې؛
- هغه اربطو پورې کوم چې د ګېډې د شاتنۍ ډیوال د جوړښتونو له یوه سر نه تر بل سره پوري رسیږي؛ او
- د لومبر د سیمي فقراتو پورې.

له دغو محیطي نسبتي برخو څخه، عضلي تارونه مرکز ته متوجه کیږي ترڅو د مرکزي وتر سره یوځای شي. پریکارډیوم د مرکزي وتر (central tendon) منځنی برخې پوري نسبتي دي.

په median sagital پلان کې، حجاب حاجز تقریباً د اتم او نهم توراسیکو فقراتو ترمنځ غضروفي ډېسک په برابرۍ (TVIII/IX)، xiphoid پوري د خپل مخکیني نسبتې برخې څخه تر د median arcut اړبې سره د خپل شاتني نسبتې برخې پوري په مایله توګه بنکته کیږي، تقریباً د دولسمې توراسیکي فقرې په برابرۍ د اورټا له مخې تیریري. هغه جوړښتونه چې د ټټر او د ګېډې ترمنځ تیریري، دوی یا د حجاب حاجز له منځه یا هم د حجاب حاجز او د محیطي نسبتو برخو ترمنځ تیریري، دوی عبارت دي له:

- د inferior vena cava ورید چې تقریباً د اتم توراسیکي (TVIII) فقرې په برابرۍ د مرکزي وتر (central tendon) له منځه تیریري؛
- مری، چې د منځنی کرنې نه لږ په کینه خوا کې، تقریباً د لسمې توراسیکي (TX) فقرې په برابرۍ د حجاب حاجز د عضلي برخې له منځ څخه تیریري؛
- د واګوس اعصاب د حجاب حاجز له منځه د مری سره یوځای تیریري؛
- اورټا د دولسمې توراسیکي (TXII) فقرې په برابرۍ د حجاب حاجز د خلفي نسبتې برخې تر شا تیریري؛
- د thoracic duct د حجاب حاجز تر شا له اورټا سره یوځای تیریري؛
- د ازیګس او هیمی ازیګس وریدونه ممکن د اورټیک تشې (aortic hiatus) له منځه یا هم د حجاب حاجز د crura له منځه تیرشي.



۳.۳۳ انځور حجاب حاجز.

د حجاب حاجز د خلفي نسبتي برخو څخه د باندې د اورټیک تشه په اړخیزه برخه کې یوشمیر جوړښتونه قرار لري چې د سمپاتیک تنې او د ډېر کوچنیو splanchnic اعصابو څخه عبارت دي. لوی او کوچني splanchnic اعصاب د حجاب حاجز crura ته نفوذ کوي.

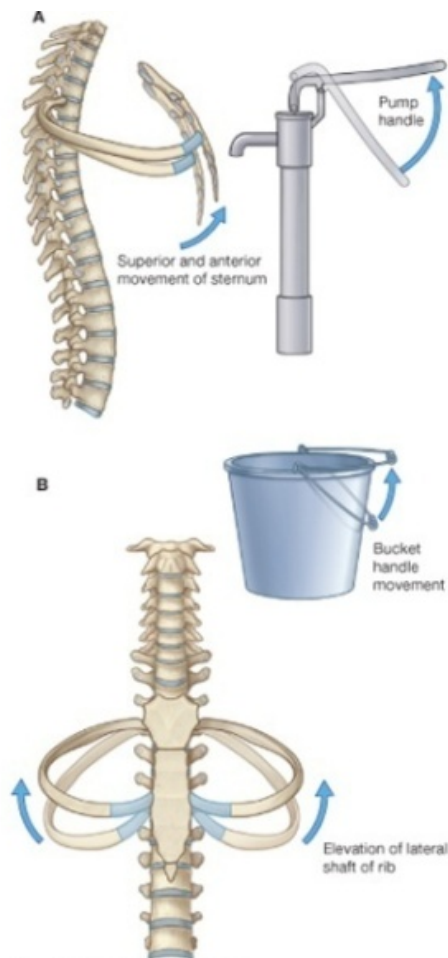
شریاني سپلائی

حجاب حاجز ته شریاني وینه د هغو رگونو په وسیله رسیږي کوم چې له هغې څخه پورته او بنکته منځته راځي. له پورته خوا څخه، حجاب حاجز د pericardiophrenic او musculophrenic شریانونو په وسیله اروا کیږي. دغه رگونه د internal thoracic

شريانونو څانگې دي. د superior phrenic شريانونه، چې نېغ په نېغه د توراسيک اورټا له بنکتنې برخو څخه، او د بين الضلعي شريانونو څخه د کوچنېو څانگو په توگه منشا اخلي په اروا کې يې مرسته کوي. تر ټولو لوی شريانونه چې حجاب حاجز اروا کوي د هغې (حجاب حاجز) څخه لاندې منځ ته راځي. دغه شريانونه له inferior phrenic شريانونو څخه عبارت دي، کوم چې ورته نېغ په نېغه له abdominal aorta څخه بيلېږي. وريدي تشيدنه

د حجاب حاجز وريدي تشيدنه د هغو وريدونو په مټ ترسره کېږي کوم چې په معمول ډول له شريانونو سره موازي سیر لري. دغه وريدونه په لاندې وريدونو کې تشيږي:

- په غاړه کې د براخيو سفاليک په وريد کې؛
- د ازيگس په وريدي سيستم کې؛
- د گېډې په وريدونو کې (inferior vena cava او left suprarenal).



۳.۳۴ انځور د تنفس په وخت کې د ټټر د ډیوال حرکت. A. د بمبې د لاستي په شان د پوښتیو او سترنوم حرکت. B. د سطل لاستي په شان د پوښتیو حرکت.

تعصیب

حجاب حاجز د فرینیک اعصابو (C3 څخه تر C5) په وسیله داسې تعصیب شویږي، کوم چې حجاب حاجز ته نفوذ کوي او هغه له بطني سطحې څخه یې تعصیبوي.

د حجاب حاجز د گونبزونو (domes) د تقلص په ترڅ کې حجاب حاجز پلن والي مومي او پدې توگه ورسره د ټټر حجم ډیریري. د حجاب حاجز حرکتونه د نورمال تنفس لپاره اړینې دي.

د تنفس په وخت کې د ټټر د ډیوال او د حجاب حاجز حرکات

د ټټر د ډیوال او د حجاب حاجز یو له مهمو دندو څخه دا دي چې د ټټر حجم ته بدلون ورکوي او پدې توگه سږو ته هوا دننه او ورڅخه د باندې وځي.

د تنفس په وخت کې، د ټټر ابعاد په عمودي، اړخیز او مخکیني شاتني اړخونو کې له بدلون سره مخامخ کیږي. د حجاب حاجز په جگیدلو او ټیټیدلو سره د ټټر عمودي اندازه په څرگنده توگه بدلون مومي. کله چې د حجاب حاجز عضلي تارونه تقلص وکړي نو په ترڅ کې حجاب حاجز نسکته کیږي، اما کله چې حجاب حاجز استرخا وکړي نو له کبله یې پورته کیږي.

د پوښتیو د جگیدلو او ټیټیدلو په پایله کې د ټټر په قدامي خلفي او اړخیزو ابعادو کې بدلونونه منځته راځي (۳.۳۴ انځور). د پوښتیو خلفي نهایتونه د ستون فقراتو سره مفصل کېږي، په داسې حال کې چې د اکثر پوښتیو قدامي نهایتونه د سترنوم یا د مجاورو پوښتیو سره مفصل کیږي.

لکه څرنګه چې د پوښتیو مخکیني نهایتونه د خلفي نهایتونو په پرتله یې نسکته قرار لري، نو کله چې پوښتی جګه شي، نو دوي سترنوم پورته او مخي خواته بیخایه کوي. همدارنګه، د سترنوم د جسم او مانوبریوم ترمنځ زاویه یې لږ څه څوکه ور کیږي. د پوښتی له نسکته کیدلو سره، سترنوم نسکته او شاته خواته حرکت کوي. د پمپ د لاستي په شان دغه ډول حرکت یې د ټټر ابعادو ته په قدامي خلفي جهتونو سره بدلون ورکوي (A۳.۳۴ انځور). سربیره پردې چې د پوښتیو قدامي نهایتونه یې د خلفي نهایتونو په پرتله نسکته قرار لري، د جسمونو منځنۍ برخې یې د دواړو نهایتونو په پرتله نسکته خواته د اوسپدلو میلان لري.

کله چې جسمونه یې جگه شوي وي، نو د جسمونو منځنۍ برخې اړخیزو برخو ته وړاندې وځي. د سطل د دستي په شان دغه ډول حرکت سره د تتر اړخیز ابعاد ډیریري (B۳.۳۴ انځور).

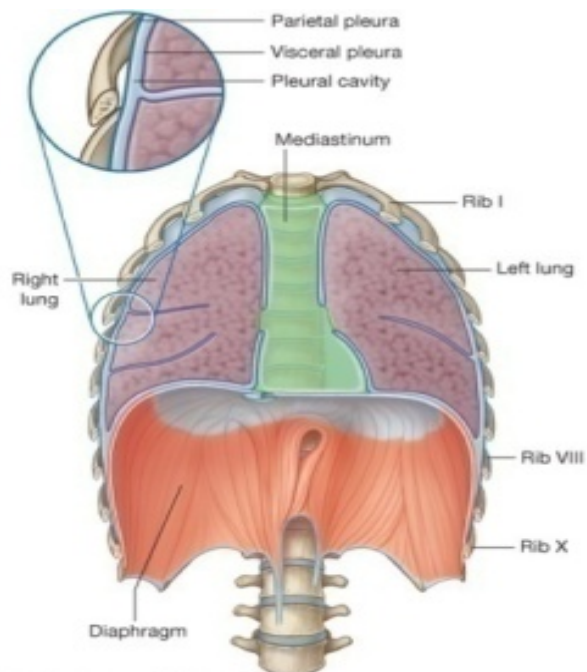
کوم عضلات چې پوښتیو پورې نښتې دي کولای شي چې د بالقوه عامل په توګه یوه پوښتی د بلې یوې په پرتله بې ځایه کړي او لدې کبله د اضافي تنفسي عضلاتو (accessory respiratory muscles) په توګه عمل وکړي.

د غاړې او ګډې عضلات کولای شي چې د پاسنې او بڼکتښو پوښتیو وضعیت ثابت وساتي یا هم ورته بدلون ورکړي.

پلورا یې جوفونه (Pleural cavities)

د پلورا دوه جوفونه شتون لري، چې د منصف په هر یوه خوا کې یوه سږی یې احاطه کړي (۳.۳۵ انځور):

- په پورته برخه کې، دوي له لومړۍ پوښتی څخه پورته د غاړې تر بېخه پورې رسیږي؛
- بڼکته، دوي د ضلعي څنډې (costal margin) څخه لږ پورته برخې پورې رسیږي؛
- د پلورا د هر یو جوف انسي ډیوال یې له منصف څخه عبارت دي (۷۳ مخ وکتل شي).



۳.۳۵ انځور پلورايي جوفونه.

پلورا (Pleura)

د پلورا هر يو جوف چې د ميزوتيليوم د اوارو حجراتو د يوې ځانگړې طبقي او د حمايه كوونكي نښلونكي نسج (supporting connective tissue) د يوې نښتي طبقي په وسيله استر شوی دی. دوي سره يوځاي پلورا جوړوي.

پلورا د موقعيت پر بنسټ يې، په دوو سترو ډولونو باندي وېشل شويدي:

- د پلورايي جوف ډيوالونو پورې نښتي پلورا د جداري (parietal) پلورا څخه عبارت دي؛
- کومه پلورا چې د انسي ډيوال څخه د سږي سطحي برخې ته انعكاس كوي هغه له حشوي (visceral) پلورا څخه عبارت دي (۳۵ انځور)، كوم چې سږي پورې نښلي او پوښوي يې.

هر يو پلورايي جوف د حشوي او جداري پلورا گانو ترمنځ ايسار شوي بالقوه مسافه ده. په طبيعي ډول دوي يواځې د مصلي (serous) مايع د يوې ډيرې نرۍ طبقې لرونکي دي. ځکه نو د سري سطحې برخه يې چې د حشوي پلورا په وسيله پوښل شويدي، نېغ په نېغه د ډيوال پورې نښتي جداري پلورا سره مخامخ کيږي او هم ورباندې په ازاده توگه نښيږي.

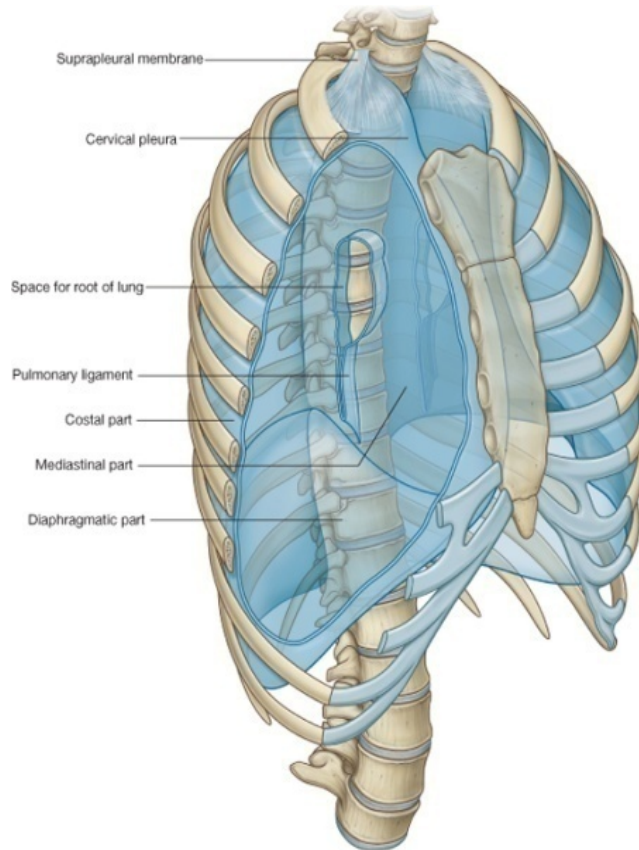
جداري پلورا (Parietal pleura)

جداري پلورا ته دغه نوم د ډيوال د هغو برخو په مطابقت کې ورکړل شويدي کوم چې د پلورا دغه برخه ورپورې نښتي دي (۳.۳۲ انځور).

- د جداري پلورا هغه برخې ته چې د پوښتيو او بين الضلعي مسافو پورې نښليدي دي کوستل برخه (costal part) ويل کيږي؛
- د جداري پلورا هغه برخې ته چې حجاب حاجز يې پوښلي ډيافراگماتيک برخه ويل کيږي؛
- د جداري پلورا هغه برخې ته چې منصف يې پوښلي ميډياستينل برخه ويل کيږي؛
- د جداري پلورا گونبزي شکله طبقې ته، چې د سرفيکل ناحيې په لور د پلورايي جوف غځيدلي برخه يې ستر کړي سرفيکل پلورا (د پلورا گونبزه يا pleural cupola) ويل کيږي.

د سرفيکل پلورا د پورتنې مخ پوښ يې په حقيقت کې د صفاق له يوې څرگندې گونبزې ډوله طبقې څخه عبارت دی ، چې ورته suprapleural membrane ويل کيږي (۳.۳۲ انځور). د نښلونکي نسج دغه پرده جنبا د لومړۍ پوښتي انسي څنډې او شاته د اووم سرفيکل فقري (CVII) د transverse process پورې نښتي دي. پورته، نوموړي پرده د غاړې له ځينو ژورو عضلاتو (scalene عضله) څخه عضلي تارونه تر لاسه کوي کوم چې پرده په لارښودلي حالت کې ساتي. د suprapleural پرده د غاړې په بېخ کې د پلورايي جوف له څوکې څخه ساتنه کوي.

بلاخره، د پنځم څخه تر اووم تورا سیکو فقراتو په سیمه کې، میډیاسټینل پلورا د منصف څخه لکه یو تیوب جلا او د لستونې په شان د یو شمېر جوړښتونو (لکه هوایي لاره، رگونه، اعصاب، لمفاوي رگونه) د پوښولو لپاره کوم چې د سږي او منصف ترمنځ تېرېږي منعکس کیږي. د لستونې په شان دغه پوښونه، او هغه جوړښتونه کوم چې دی لري، د سږي ریښه (root) جوړوي. ریښه د سږي په انسي منځ کې د hilum پنوم له یوې برخې سره نښلې. له دغې برخې څخه میډیاسټینل پلورا د حشوي پلورا په توګه ادامه مومي.



۳.۳۶ انځور جداري پلورا.

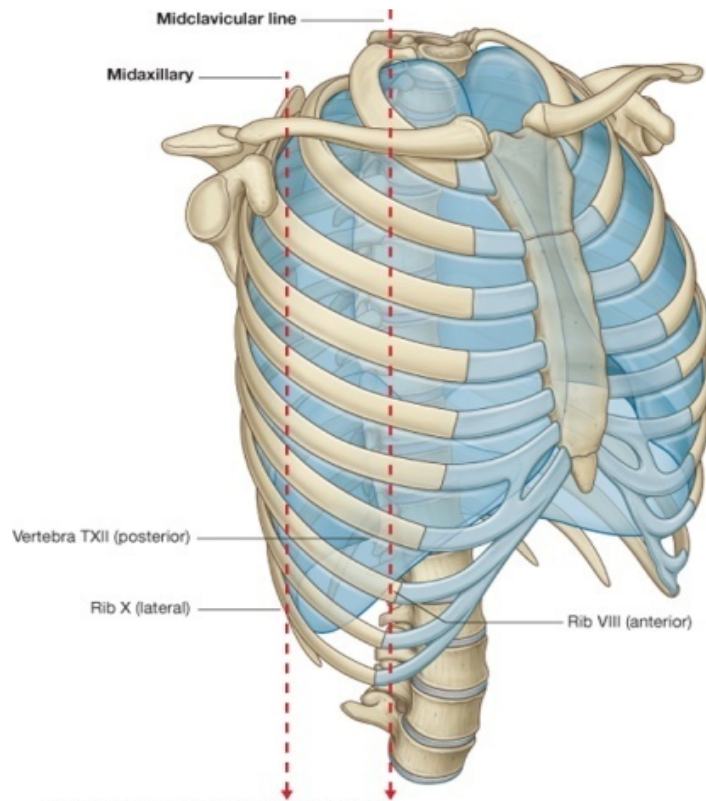
جداري پلورا د سوماتیک ننه ایستونکي (afferent) عصبي تارونو په وسیله تعصیب شویډي. کوستل پلورا د بین الضلعي اعصابو د خانگو په وسیله تعصیب شویډي او درد یې د تتر د ډیوال پورې اړوند احساس کیږي. ډیافراگماتیک پلورا او میډیاستینل پلورا بنسټیز ډول د فرینیک عصب په وسیله (چې د نخاع شوکی له C3، C4 او C5 له سویو څخه یې منشا اخلي) تعصیب شویډي. د دغو سیمو څخه درد د C3، C4 او C5 ډرماټومونو ته (د غاړې اړخیزه برخه او د اوږې supraclvicular سیمې ته) خپریږي.

محیطی انعکاسات (Peripheral reflections)

د جداري پلورا محیطی انعکاسات د پلورایي جوفونو پراخوالی په نښه کوي (۳.۳۷ انځور).

پورته، د پلورا جوف د لومړۍ ضلعي غضروف څخه ۳-۴ سانتیمتر پورته برخې پورې رسیدلای شي، مگر د لومړۍ پوښتۍ له غاړې څخه نه پورته کیږي. څرنګه چې لومړۍ پوښتۍ د مانوبریوم سره د مفصل کېدلو لپاره په مایله توګه ښکته کیږي نو ځکه دغه محدودیت یې منځته راوړی دی.

په قدام کې، د پلورا جوفونه د سټرنوم د پورتنۍ برخې شاته یو له بل سره نږدې کېږي. په هر حال، د سټرنوم د لاندینۍ برخې شاته، جدراي پلورا په کینه خوا کې منځنۍ کرښی ته نه نږدې کېږي لکه څرنګه چې په ښي خوا کې کیږي، دا ځکه چې منځنۍ منصف، چې د پریکارډیوم او د زړه لرونکي دي، کین خوا ته راوتی دي.



۳.۳۷ انځور پلورايي انعکسات.

په ښکته برخه کې، کوسټل پلورا له ضلعي څنډې څخه پورته د حجاب حاجز په طرف خپریږي. په midclavicular کرښه کې، د پلورا جوف تقریباً ښکته تر اتمې پوښتۍ پورې رسیږي. په midaxillary کرښه کې، دا تر لسمه پوښتۍ پورې رسیږي. له دغه ټکي څخه، ښکتنۍ څنډه یې لږ څه په افقي ډول سره داسې وړاندې ځي، چې ترڅو د یولسمې او دولسمې پوښتیو په کراس کولو سره دولسمه توراسيکي فقرې (TXII) ته ورسیږي. د midclavicular کرښې څخه تر ستون فقراتو پورې، د پلورا ښکتنۍ سرحد یې کېدای شي چې د اتمې پوښتۍ، لسمې پوښتۍ او د دولسمې توراسيکي فقرې ترمنځ د یوې غزیدلي کرښې په وسیله تخمین شي.

حشوي پلورا (Visceral pleura)

حشوي پلورا له جداري پلورا سره د هريو سري د هيلوم په برخه کې چيرې چې يو شمېر جوړښتونه نوموړي غړي ته ننوځي او يو شمېر ترېنه وځي ادامه مومي. حشوي پلورا د درزونو (فيسورا گانو) د دواړو مخامخ شويو مخونو په شمول کوم چې سري په لوبونو باندې ويشي د سري سطحي برخې پورې کلک نښتي دي. سره له دې چې حشوي پلورا د حشوي ننه ايستونکي اعصابو په وسيله کوم چې له برانشيل رگونو سره بدرگه کيږي تعصیب شويدي، خو بيا هم له دغه نسج څخه عموماً درد نه رامنځ ته کيږي.

پلورايي کونجونه (Pleural recesses)

د پلورايي جوفونو قدامي او خلفي ښکتنې برخې يې په بشپړه توگه د سږو په وسيله ډکې شوې نه دي (۳.۳۸ انځور). د دې په پايله کې داسې کونجونه (recesses) منځته راغلي کوم چې پکښې د جداري پلورا دواړه طبقې يو د بل پر وړاندې قرار نيولې. سري معمولاً دغو مسافوته د قوي ساه ننه ايستنې (inspiration) په وخت کې پراختيا مومي، همدارنگه نوموړي کونجونه داسې بالقوه مسافې برابروي کوم چې پکښې مايعات ټولېدلې شي او هم ورڅخه بېرون ته ويستل کيدلي شي.

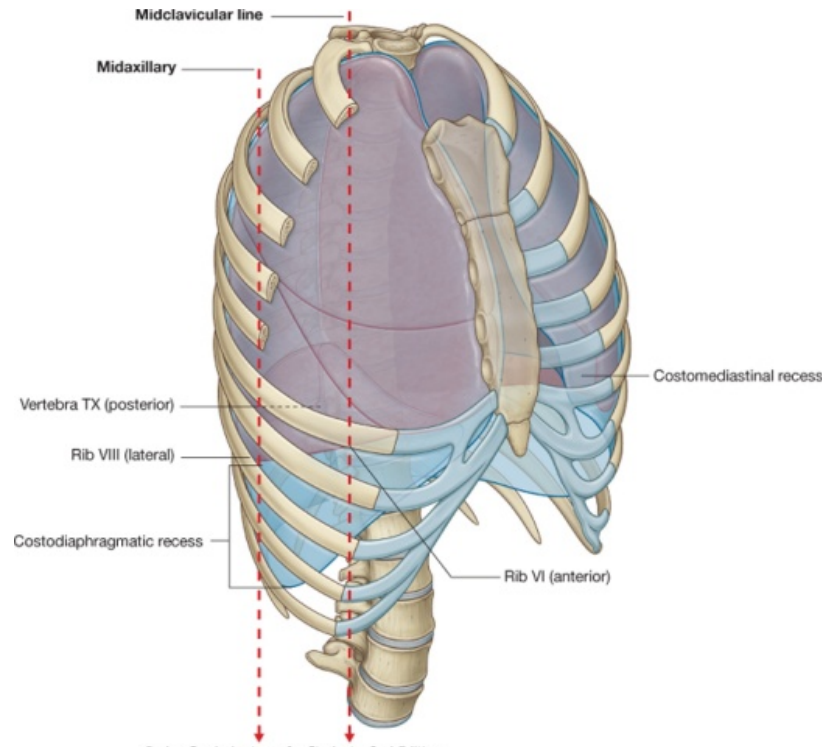
کوستوميډياستينل کونجونه

قدام خواته، په هره يوه خوا کې چې کوستل پلورا ميډياستينل پلورا ته مخامخ قرار لري، يو costomediastinal recess موندل کيږي. تر ټولو لوی يې په کينه خوا کې چې د زړه د پاڅه قرار لري.

کوستودیا فیراگماتیک کونجونه

د کوسټوډیا فیراگماتیک کونجونه تر ټولو لوی او د کلینیک له نظره خورا ډېر مهم کونجونو دي، چې د پلورا په هر یو جوف کې د کوسټل او میډیا سټینل پلورا گانو ترمنځ موندل کیږي (۳.۳۸ انځور). کوسټوډیا فیراگماتیک کونجونه د سږو د بڼکتني څنډو او د پلورا د جوفونو د بڼکتني څنډو ترمنځ ناحیو څخه عبارت دي. د قوي ساه ایستني (expiration) په وخت کې یې ژوروالي خورا ډېر او د قوي ساه ننه ایستني (inspiration) په وخت کې ژوروالي یې خورا کم وي.

د ملایم تنفس په وخت کې، د سږي بڼکتني څنډه په midclavicular کرښه کې شپږمه پوښتي، په midaxillary کرښه کې اتمه پوښتي. کراس کوي، او لدې څخه وروسته لږ څه په افقي ډول په پرمختګ کولو سره د دولسم توراسيکې فقرې په برابري ستون فقراتو ته رسیږي. د سږي بڼکتني څنډه د midclavicular کرښې او ټټر د ډیوال له شاوخوا څخه تر ستون فقراتو پورې، د شپږمې پوښتي، اتمې پوښتي او لسمې توراسيکې فقرې ترمنځ د یوې غزیدلي کرښې په وسیله تخمین کیدلی شي. د پلورا د جوف بڼکتني څنډه په ورته ټکو کې له اتمې پوښتي، لسمې پوښتي او دولسمې توراسيکې فقرې څخه عبارت ده. د دغه دواړو څنډو ترمنځ سیمه د costodiaphragmatic recess څخه عبارت ده. د ساه ایستني (expiration) په وخت کې، د سږي بڼکتني څنډه پورته کیږي او پدې توګه د کوسټوډیا فیراگماتیک کونج پراخوالی پیدا کوي.



۳.۳۸ انځورد جداري پلورا انعکاسات او کونجونه يې.

سږي (Lungs)

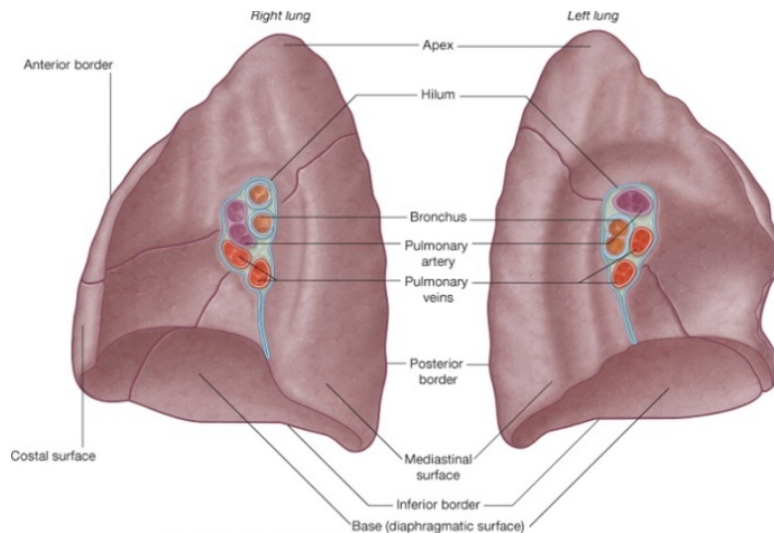
دواړه سږي د تنفس له غړو څخه عبارت دي او د منصف په دواړو خواو کې کوم چې د پلورا د جوفونو په وسیله پوښل شوي دي موقعیت لري. سږو ته هوا د اساسي قصباتو له لارې، کوم چې د تراخیا خانګې دي ننوځي او ترېښه وځي. پلمونري شریانونه د زړه له ښي بطين (ventricle) څخه سږو ته deoxygenated وینه رسوي. د پلمونري وریدونو له لارې کيڼ دهلېز ته oxygenated وینه راګرځي.

په طبيعې توگه بنې سږې د کين سږې په پرتله يوڅه لوی دی ځکه چې منځنی منصف (middle mdeiastrinum) چې د زړه لرونکی دی، د بنې خوا په پرتله کين خواته ډېر راوتی دی.

هر يو سږې د يوې نيمه مخروطي شکل په لرلو سره دې قاعدې، څوکې (apex)، دوه مخونو او درې څنډو لرونکي دی (۳.۳۹ انځور).

- قاعده (base) يې د حجاب حاجز په سر ناسته دي.
- څوکه (apex) يې له لومړۍ پوښتۍ څخه پورته او د غاړې تر بيخه رسيږي.
- د دوو مخونو له جملې څخه، کوستل مخ يې سم د لاسه د ټټر د ډيوال له پوښتو او بين الضلعي مسافو سره په مجاروت کې قرار لري. ميدياسټينل مخ يې مخې خواته د منصف او شاته د ستون فقراتو په مقابل کې قرار لري او د سږې د کامه شکله هيلوم لرونکي دی، کوم چې له منځ څخه يې يوشمېر جوړښتونه سږې ته ننوځي او ترېنه وځي.
- د درې څنډو له جملې څخه، د سږې ښکتنۍ څنډه تېره او قاعده له کوستل مخ څخه بېلوي. د مخکينۍ او ښکتنۍ څنډو برخلاف کوم چې تېرې دي، شاتنۍ څنډه يې هموار او مدوره ده.

سږې نېغ په نېغه د خپل شاوخوا سيمې د جوړښتونو سره تماس لري، او د نوموړي جوړښتونو د تماس له کبله پکښې ننوتې برخې ليدل کيږي. زړه او لوی رگونه په منصف کې داسې پرسيدلي برخې منځته راوړي، کومې چې د سږې په انسي مخونو کې د هغوي د تماس له کبله ننوتې برخې ليدل کيږي، همدارنگه په کوستل مخونو کې د پوښتو سره د تماس له کبله هم ننوتې برخې ليدل کيږي. د پتالوجي له نظره، تومورونه يا په يوه غړي کې غېر نورمال پيښې کولی شي مجاور جوړښت اغيزمن کړي.



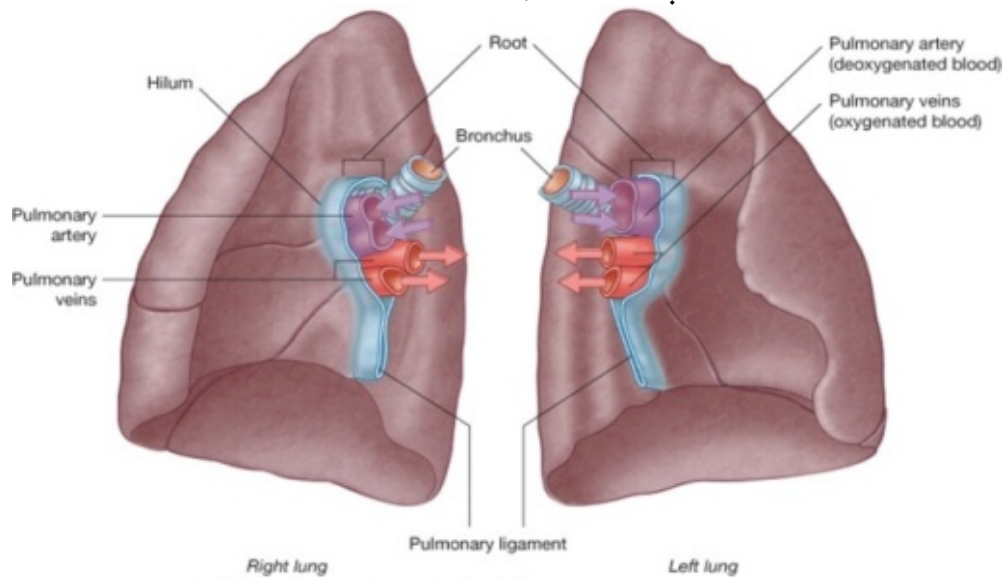
۳.۳۹ انځور سږي.

ريبنه او هيلوم (Root and hilum)

د هريو سږي ريبنه د هغو جوړښتونو يو نل وزمه ټولگه ده کومه چې په گډه توگه سږي له هغو جوړښتونو سره چې د منصف په منځ کې قرار لري نښلوي (۳.۴۰ انځور). د ميډياسټينل پلورا يوه برخه د لسټوني په شان د سږي ريبنه يې داسې پوښلي ده، کوم چې بيا له نوموړي ځاي څخه د سږي سطحي برخې ته د حشوي پلورا په توگه خپريږي. د سږي پر انسي مخ باندې د دغې پلورايي خپرېدنې په ترڅ کې طرح شوي سيمه، چېرې چې يو شمېر جوړښتونه سږي ته ننوځي او ورڅخه وځي د سږي هيلوم څخه عبارت دي.

د سږي له ريبنې لاندې د پلورا يوه نرۍ تيغه ډوله قات ليدل کيږي کوم چې له هيلوم څخه تر منصف پورې رسيږي. دغه جوړښت له پلمونري اربطي څخه عبارت دی. کېدای شي چې دا د سږي د ښکتنې لوب و ضعيت ثابت و ساتي او همدارنگه د تنفس په وخت کې د ريبنې په منځ کې د جوړښتونو ښکته او پورته خوځښتونو ته سمون ورکړي.

په منصف کې، د واگوس اعصاب بلافاصله د سپرو د ریښو تر شا تېریږي اما فرینیک اعصاب بلافاصله د دوي له مخې څخه تیریږي.



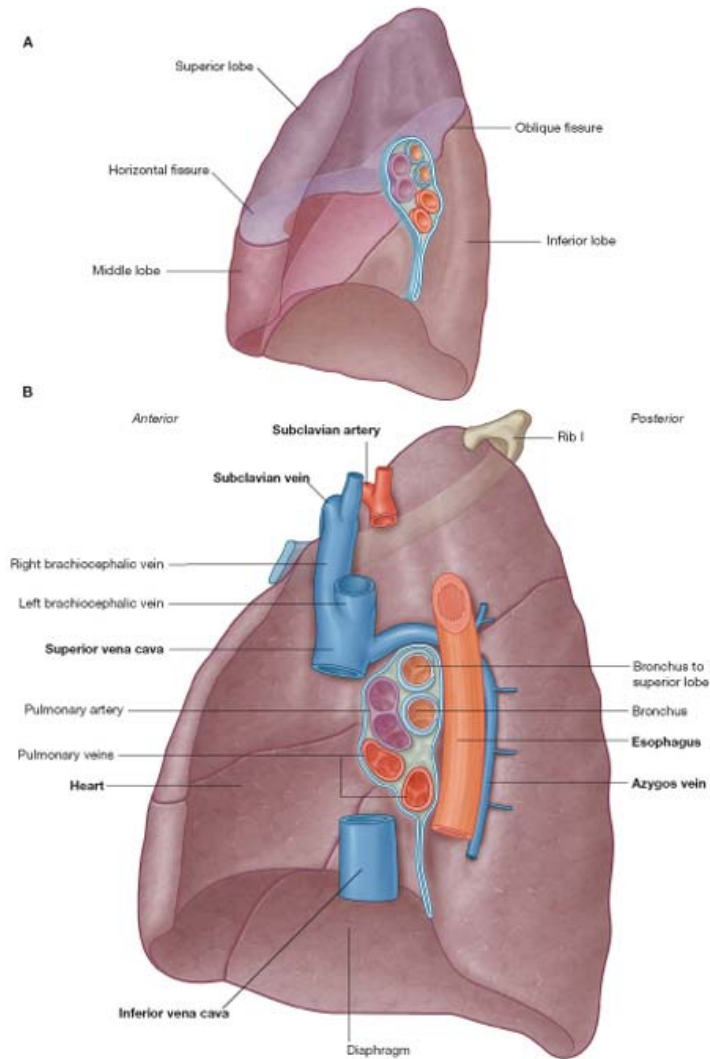
۳.۴۰ انځورد سپرو ریښې او hila.

هغه جوړښتونه چې د هریوې ریښې په منځ او په هیلوم کې قرار لري عبارت دي له:

- یوه پلمونري شریان؛
- دوه پلمونري وریډونه؛
- برانشیل رگونه؛
- اعصاب؛ او
- لمفاوي رگونه.

په عمومي ډول، د هیلوم په برخه کې پلمونري شریان پورته، پلمونري وریډونه لاندې او برانکسونه لږ څه شاته موقعیت لري.

په بنۍ خواکې، د ریښې په منځ کې د بنسټیز برانکس څخه د پورتنی لوب لپاره لوبر برانکس بېلېږي، برخلاف په کینه خواکې خپله دسږي په منځ کې بېلېږي او له پلمونري شریان څخه پورته قرار لري.



۳.۴۱ انځور A. بنۍ سږۍ. B. بنۍ سږي پورې اړوند لوی جوړښتونه.

بڼی سږی

بڼی سږی درې لوبونه او دوه درزونه لري (A۳.۴۱ انځور). په طبیعي ډول، لوبونه یې په ازاده توګه یو د بل په مقابل کې د خوځېدلو وړتیا لري، ځکه چې دوي تقریباً تر هیلوم پورې د حشوي پلورا په نغاړ لوسره یو د بل څخه بېل شوي دي. د دغې نغاړ کېدلو په ترڅ کې درزونه (fissures) یې منځته راغلي، چې عبارت دي له:

- مایل درز (oblique fissure) کوم چې د بڼی سږی بڼکتني لوب له پورتنیو او منځنیو لوبونو څخه بېلوي؛
- افقي درز (horizontal fissure) چې پورتنی لوب (upper lobe) له منځني لوب څخه بېلوي.

په یو ناروغ کې، له ملایم تنفس سره یې د مایل درز تخمینی موقعیت، د ټټر پر ډیوال باندې د یوې داسې منحنې کرښې په وسیله کوم چې په اټکلي ډول له څلورم توراسیګي فقرې له spinous process څخه پېل، جنباً د پنځم بین الضلعي مسافي په کراس کولوسره په مخه کې د شپږمې پوښتۍ څنډه تعقیبوي په نښه کیدلی شي (۱۵۰ مخ وکتل شي).

په همدې ډول افقي درز د سترنوم څخه تر هغه چې مایل درز پورې نښلي پنځمه پوښتۍ کراس کوي څلورمه بین الضلعي مسافه تعقیبوي.

د مایل او افقي درزونو د موقعیت په پېژندلو سره ډاکتران پر بکړه کولی شي چې له هر لوب څخه د سږو د آوزونو لپاره باید کوم ځای وه اوریدل شي.

د پورتنی لوب لوی ترینه سطحه د قدامي جنبي ډیوال له پورتنۍ برخې سره په تماس کې دي او څوکه یې د غاړې تر بېخه پورې رسیږي. د منځني لوب سطحه په بنسټیز ډول د بڼکتني قدامي (lower anterior) او د جنبي ډیوال سره په مجاروت کې قرار لري. د بڼکتني لوب کوسټل مخ د خلفي او بڼکتني ډیوالونو سره تماس لري.

د هریو لوب څخه د سږو د آوازنو د اوریدلو په مهال، دا اړینه دي چې ستیا ټیسکوپ د ټټر د ډیوال په هغو برخو باندې کیښودل شي کوم چې تر هغوي لاندې واقع شوي لوبونو سره مجاروت لري (۱۵۱ مخ وکتل شي).

د بني سږي انسي مخ په منصف او د غاړې په بېخ کې د یو شمېر لاندې مهمو جوړښتونو سره په مجاروت کې قرار لري (B۳.۴۱ انځور). دوي عبارت دي له:

- زړه
- Inferior vena cava
- Superior vena cava
- ازیګس ورید
- مری

بني سب کلاښ شریان او ورید د بني سږي د پورتنی لوب له پاڅه څنګه چې د سرفیکل پلورا پر ګونبزه (dome) او د تخرګ (axilla) په طرف تېرېږي قوس جوړوي او ورسره مجاورت لري.

کین سږی (Left lung)

کین سږی د بني سږي په پرتله کوچنی دی او دوه لوبونه لري کوم چې د یو مایل درز (oblique fissure) په وسیله سره بېل شويدي (A۳.۴۲ انځور). د کین سږي مایل درز د بني سږي د ورته درز په پرتله لږ څه ډېر مایل دي.

له ملایم تنفس سره، د کین چاود تخمینی موقعیت کیدلی شي چې د ټټر پر ډیوال له یوه داسې منحنی کرني په وسیله مشخص شي کومه چې د دریم او څلورم توراسیک فقراتو (TIII and TIV) د spinous بارزو ترمنځ پیلیږي، جنبا له پنځمې بین الضلعي مسافې څخه تیرېږي، او په مخه کې د شپږمې پوښتی څنډه تعقیبوي (۱۵۰ مخ وکتل شي).

د بڼې سږي په شان، د مایل چاود د موقعیت په ټاکنې سره دا جوت ته کیږي چې د هر لوب څخه د سږو د غږونو لپاره کوم ځای وه اوریدل شي.

د پورتنی لوب پراخه سطحه یې د مخکیني جنبي (anterior lateral) ډیوال له پورتنی برخې سره اړیکه لري او د نوموړي لوب څوکه د غاړې تریږخه پوري رسیږي. د بڼکتنی لوب کوستل مخ د شاتنی او بڼکتنی ډیوالونو سره په تماس کې دي.

د هریو لوب څخه د سږي د غږونو د اوریدلو په مهال، باید ستاټیسکوپ د تتر د ډیوال پر هغو برخو باندې کیښودل شي کوم چې تر هغوی لاندې واقع شوي لوبونو سره مجاورت لري (۱۵۱ مخ وکتل شي).

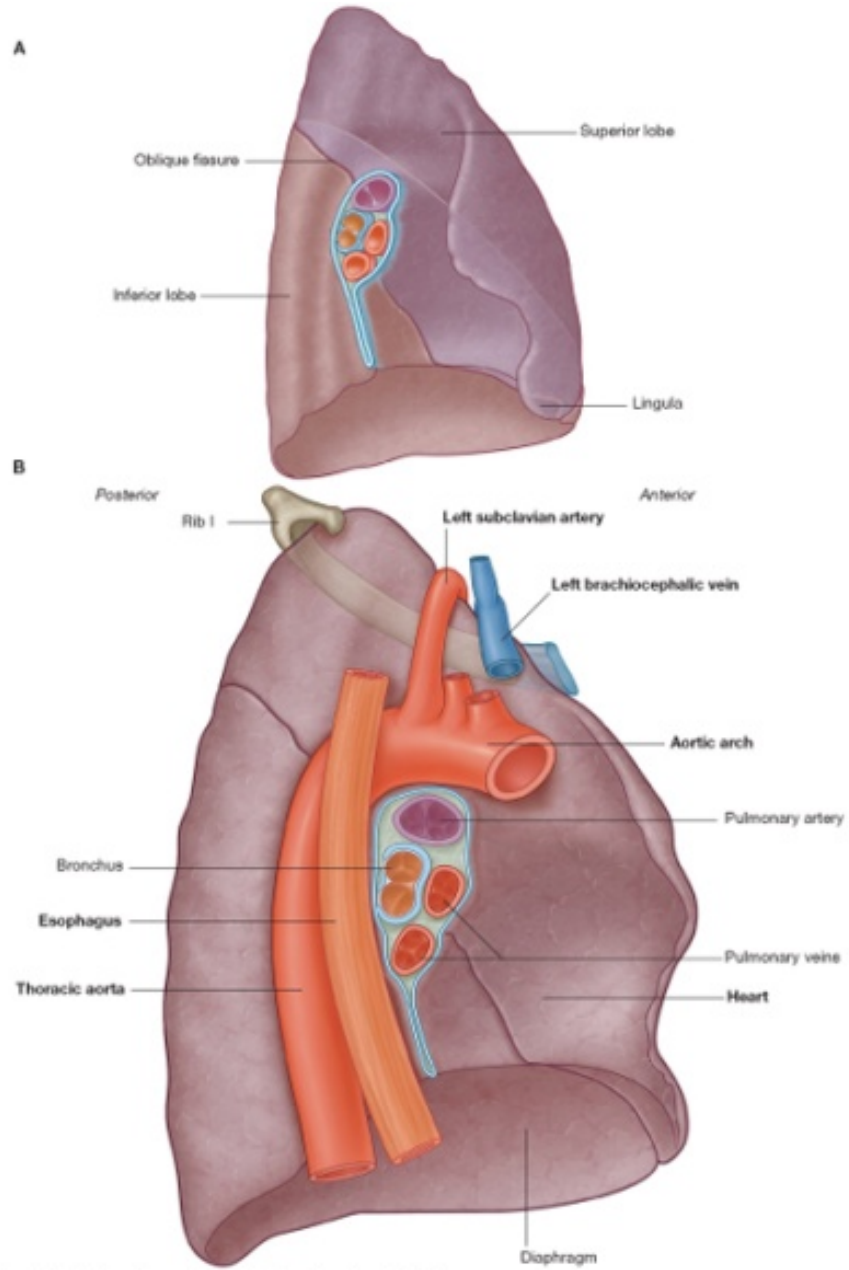
د بڼی سږی برخلاف، د کین سږي د انسي مخ لاندینی برخه یې ننوتلي دي، ځکه چې زړه له منځني منصف څخه د کین پلورایي جوف په طرف راوتی دي.

د پورتنی لوب د لاندینی برخې په قدامي سطحه کې د ژبې په شان یوه غزیدلي برخه لیدل کیږي چې ورته د کین سږي lingula ویل کیږي، نوموړي برخه د زړه د راوتلي برخې له پاڅه تاوه شویده.

د کین سږي انسي مخ یې په منصف او د غاړې په بیخ کې له یو شمیر مهمو جوړښتونو سره په مجاورت لري (۳.۴۲B انځور). دوي عبارت دي له:

- زړه
- د اورټا قوس (Aortic arch)
- تورا سیکه اورټا (Thoracic aorta)
- مری

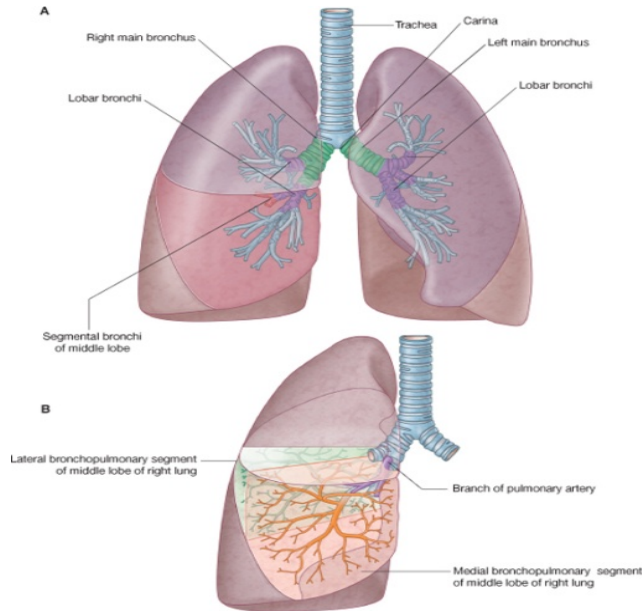
کین سب کلاښ شریان او ورید د کین سږی د پورتنی لوب د پاڅه څنګه چې د سرفیکل پلورا پر ګونبزه او د تخرګ په لوري تیریږي قوس جوړوي او ورسره مجاورت هم لري.



۳.۴۲ انخۇر A. كين سېرى. B. د كين سېرى پوري اړوند لوى جوړښتونه.

د سره مری تنه یا قصبته الریبې شجره (Bronchial tree)

وچه غاړه (trachea) یوه ارتجاعې تیوب دي چې د غاړې په لاندینی برخه کې د شپږم سرفیکل فقري (CVI) په برابری پیل او بنکته په منصف کې د څلورم/پنځم توراسیکو فقراتو په برابری چیرې چې دا په بڼې او کین بنسټیزو برانکسونو باندي ویشل کیږي رسیږي (۳.۴۳ انځور). وچه غاړه د C شکله مستعرضو غضروفي حلقو په وسیله کوم چې د هغې په ډیوال کې نصب شویدي خلاص ساتل کیږي. د C خلاصه برخه یې خلف خواته متوجه ده. په بنسټیزه توګه د وچې غاړې (تراخیا) خلفي ډیوال له ملسا عضلی څخه ترکیب شویدي.



۳.۴۳ انځور A. قصبته الریبې شجره. B. برانکوپلمونري قطععات (segments).

هره يوه بنسټيز برانکس د يوې سړې ريښې ته ننوځي او د هیلوم له منځ څخه خپل اړوند سړي ته تیريږي. د ښي لوري بنسټيز برانکس د کيڼ بنسټيز برانکس په پرتله پراخه دي او د ريښې او هیلوم له منځ څخه په يو عمودي جهت سره سير کوي (A۳.۴۳ انځور). لدې کبله تنفس شوي اجنبي اجسام په ډېر معموله توگه په ښي خوا کې د کيڼ خوا په پرتله د ميشته کېدلو لېوالتيا لري.

بنسټيز برانکس د سړي دننه په لوبر برانکسونو (ثانوي برانکسونو) باندې ويشل کيږي، کوم چې هر يو يې يو لوب ته هوا رسوي. په ښي خوا کې، د پورتنني لوب لوبر برانکس د سړي د ريښې په منځ کې منځته راځي.

سربېره پردې لوبر برانکس په سگمنتيل برانکس (دریمې برانکسونو) باندې، کوم چې برانکوپلمونري سگمنتونو ته هوا رسوي ويشل کيږي (B۳.۴۳ انځور).

د هريو برانکوپلمونري سگمنت په دننه کې، د سگمنتيل برانکسونو د څو پرله پسې ويشلو په پايله کې، بلاخره برانشيولونه منځته راځي، کوم چې دوي سربېره پردې بيا هم ويشل کيږي او پدې ډول سره تنفسي سطحي برخو ته هوا رسوي. د قصباتو ډيوالونه د ناپيوسته غځول شوي غضروفي پليټونو په وسيله خلاص ساتل کيږي، مگر دغه غضروفي پليټونو په برانشيولونو کې نشته دي.

برانکوپلمونري سگمنتونه

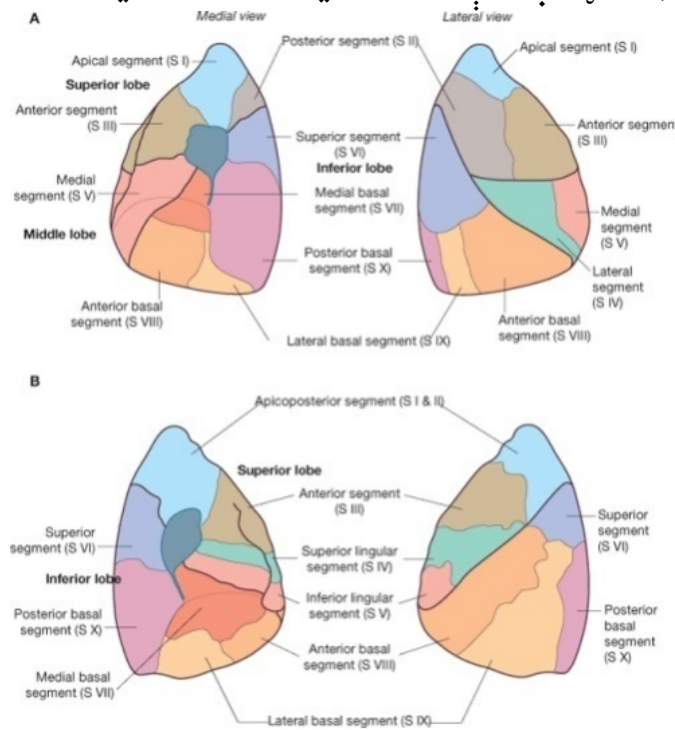
يوه برانکوپلمونري سگمنت د سړي له هغه برخې څخه عبارت دی کوم چې د يو سگمنتيل برانکس او د هغې ملگري يانې د پلمونري شريان د څانگې په وسيله سپلاي کيږي.

د پلمونري ورید کوچنی څانگې د يته تمايل لري چې ترڅو د سگمنتونو ترمنځ د هغوي د ځنډو په منځ کې او چار چاپېره يې سيروکري.

هر يو برانکوپلمونري سگمنت له يو نامنظم مخروط سره ورته شکل لري، چې څوکه (apex) يې د سگمنتيل برانکس د منشا په برخه کې واقع شوی او قاعده يې په محيط ته يانې د سږي سطحې ته متوجه ده.

يوه برانکوپلمونري سگمنت د يوې سږي کوچني، د وظيفې له پلوه مستقلة ناحیه دی او دغه کوچني ناحیه پرته لدې چې مجاوري ناحیې اغيزمنې کړي ترېنه جلا او ايستل کېدلی شی.

دلته په هريو سږي کې لس دانې برانکوپلمونري سگمنتونه شتون لري (۳.۴۴ انځور)؛ له دوي څخه ځينې يې په کين سږي کې سره يوځای (فيوز) شويدي.



۳.۴۴ برانکوپلمونري قطعات. A. بنی سږی. B. کين سږی. (برانکوپلمونري قطعات چې ورباندې شمېره وهل شويدي او نومول شوي هم دي).

پلمونري شريانونه (Pulmonary arteries)

بني او کين پلمونري شريانونه له پلمونري تنې (pulmonary trunk) څخه منشا اخلي او د زړه له بني بطين (ventricle) څخه deoxygenated وينه سره رسوي (۳.۴۵ انځور). د پلمونري تنې تشعب (bifurcation) د منځني کربني په کين خوا کې د څلورمو/پنځمو توراسيکو فقراتو (د څلورمو پنځمو توراسيکو فقراتو ترمنځ غضروفي ډېسک) د لېول څخه لږ بڼکته، او د وچه غاړې د تشعب په کين خوا کې له هغې څخه بڼکته او په مخه کې يې ورته قرار لري.

بني پلمونري شريان

د بني پلمونري شريان اوږدوالي نسبت کين برانکس ته ډېر دی او د منصف له يوې خوا څخه بلې خوا ته په افقي توگه تېرېږي (۳.۴۵ انځور). د اډه لاندې ډول سره تيرېږي:

- د وچې غاړې د تشعب په مخه کې لږ څه ترينه کښته او د بني اساسي قسبي په مخه کې؛

- د صاعده (ascending) اورټا، د inferior vena cava او د بني پورتنې پلمونري وريد تر شا.

بني پلمونري شريان د سږي په ريښه کې دننه کيږي او هلته د سږي د پورتنې لوب لپاره يوه لويه څانگه ورکوي. د بنسټيز رگ پاتې برخه يې د هليوم په منځ کې خپل سير ته ادامه ورکوي، پورتنې لوب ته يوه دويمه (recurrent) څانگه ورکوي، او لدینه وروسته د منځني او بڼکتنې لوبونو د اروا لپاره ويشل کيږي.

کين پلمونري شريان

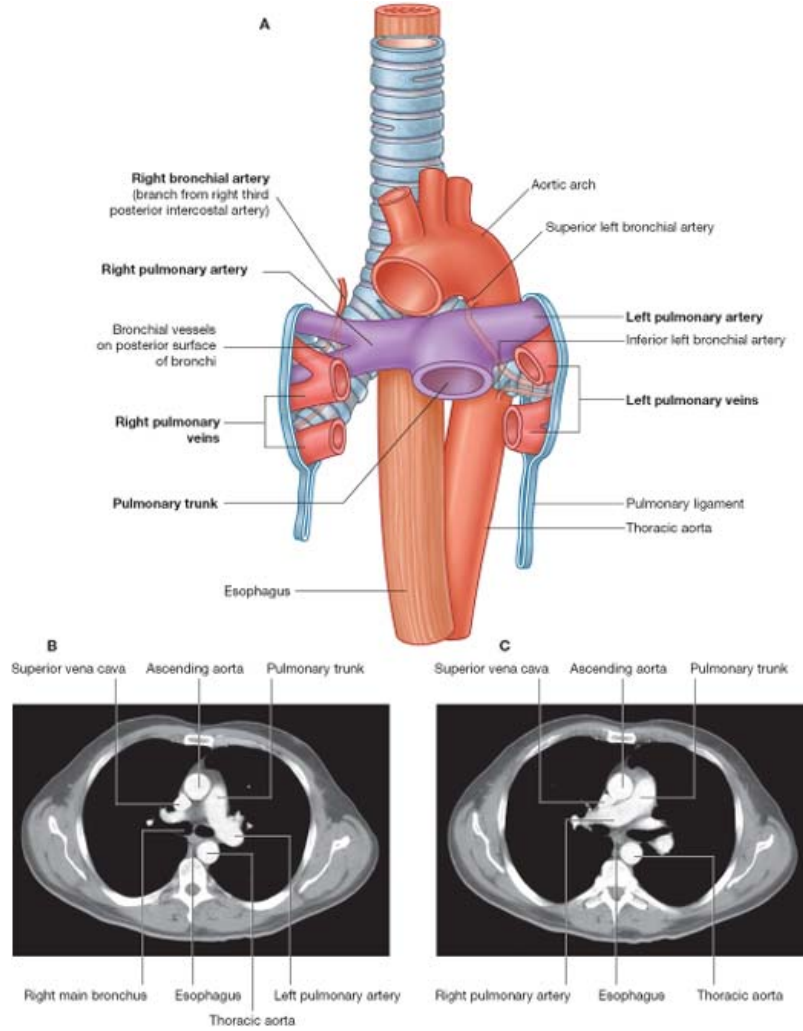
کین پلمونري شريان د بڼي په پرتله لنډ دی او د نازلې (descending) اورټا په مخه او د پورتنی پلمونري ورید شاته موقعیت لري (۴۵ انځور). دا د رېښې او هیلوم له منځ څخه تیر او په سږي کې دننه څانگو باندې ویشل کېږي. پلمونري وریدونه

په هره یوه خوا کې د سږو څخه او کسینجن لرونکي وینه د یوې پاسنې پلمونري ورید (superior pulmonary vein) او د یوې ښکتنې پلمونري ورید (inferior pulmonary vein) په وسیله بېرته زړه ته لېږدول کېږي (۳۴۵ انځور). دغه وریدونه د سږي د هیلوم په برخه کې پیل، د سږي رېښې له منځ څخه تېر، او سم د لاسه په کین اذین کې تشیږي. برانشیل شریانونه او وریدونه

برانسیل شریانونه (۳۴۵ انځور) او وریدونه د پلمونري انساجو (د قصباتو د ډیوالونو او غدواتو، د لوئو رگونو ډیوالونو، او حشوي پلورا) لپاره مغذي (nutritive) وعايي سیستم یې تشکیل کړي. دوی د سږو په دننه کې د پلمونري شریانونو او وریدونو له څانگو سره نښلي.

برانسیل شریانونه له توراسیک اورټا یا د هغې له یوې څانگې څخه په لاندې توگه منشا اخلي:

- په طبیعي ډول سره یوه څانگه نښې برانشیل شریان له دریم خلفي بین الضلعي شریان څخه منشا اخلي (اما ځینې وخت، دا له پورتنی کین برانشیل شریان څخه هم منشا اخلي)؛
- دوه کین برانشیل شریانونه نېغ په نېغه د توراسیک اورټا له قدامي سطحي څخه یې منشا اخلي، کوم چې پاسنې کین برانشیل شریان د پنځم توراسیک فقرې په برابرې او ښکتنې یوې د کین برانکس لاندې ورڅخه منشا اخلي.



۳.۴۵ انځور پلمونري رگونه A. د قدامي منظره انځور. B. محوري computed tomography انځور له پلمونري تنې څخه د کين پلمونري شريان خانگې کيدل نښي. C. محوري computed tomography انځور (فقط په B کې تر انځور يې لاندې) د پلمونري تنې څخه د نښي پلمونري شريان خانگې کيدل يې نښي.

برانشیل شریانونه د برانکسونو پر خلفي مخونو باندې سیر کوي او په سږو کې د پلمونري انساجو د اروا لپاره په خپلو څانگو باندې ویشل کیږي.

د برانشیل وریدونه تشیږي په

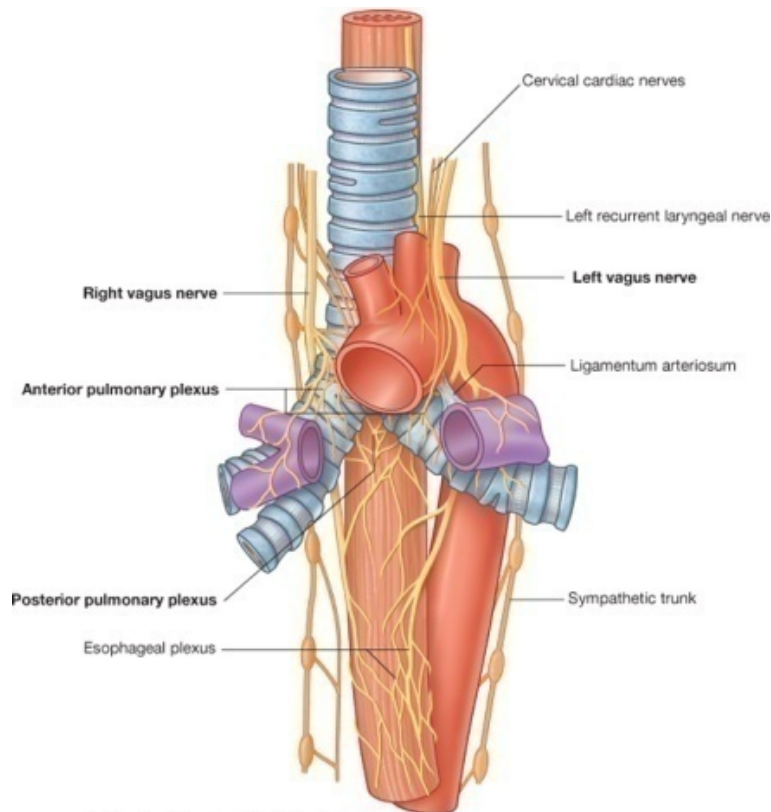
- یا په هر یو پلمونري ورید کې، یا په کین اذین کې؛ او
- په بڼي خوا کې د ازیگس په ورید کې، په کینه خوا کې یا په پاسنیو بین الضلعي وریدونو کې یا هم په هیمي ازیگس ورید کې.

تعصیب (Innervation)

حشوي پلورا او د سږي نور جوړښتونه د قدامی پلمونري شبکې (anterior pulmonary plexuse) او خلفي پلمونري شبکې (posterior pulmonary plexuse) د خپاره شویو حشوي ننه ایستونکي او بهر وړونکي (visceral afferents and efferents) عصبی الیافو په وسیله تعصیب شويدي (۳.۴۶ انځور). یو له بل پوري نښلیدلي دغه شبکې د وچې غاړې (trachea) د تشعب او د بنسټیزو برانکسونو په قدامي او خلفي برخو کې قرار لري. قدامي شبکه یې د کینې شبکې په پرتله خورا کوچني دي. د دغو شبکو څانگې، کومې چې په پای کې له سمپاتیک تنې او له واگوس اعصابو څخه منشا اخلي، د هوايي لاور او رگونو په اوږدو کې توزیع کیږي.

حشوي بهر وړونکي:

- له واگوس اعصابو څخه برانشیولونه تنگوي؛
- له سمپاتیک سیستم څخه برانشیولونه پراخوي.

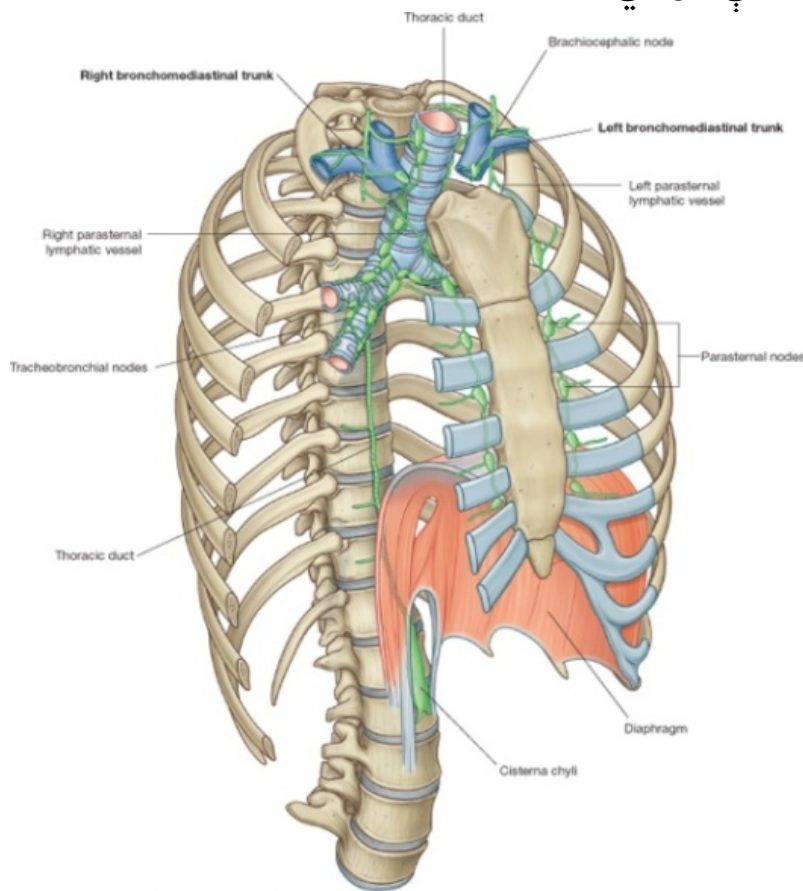


۳.۴۶ انځور پلمونري تعصیب.

لمفاوي تشیدنه (Lymph drainage)

د سږی سطحی، سب پلورال او ژورو لمفاوي رگونو لمف یې د trachibronchial پنوم په غوتو کې چې د لوبر او بنسټیزو برانکسونو د بېخونو چار چاپېره او د وچه غاړې د دواړو خواوو په اوږدو کې قرار لري تشیږي (۳.۴۷ انځور). دغه لمفاوي غوتې د یو گروپ په ډول، د سږو له داخل څخه، د هیلوم او ریښې له لارې تر شاتني منصف پورې غزیږي. له دغو غوتو څخه بهر وړونکي (efferent) لمفاوي رگونه د وچې غاړې په اوږدو کې پورته خواته سیر کوي ترڅو د سټرنوم چار چاپېره (parasternal) غوتې او په پورتنی منصف کې

د براخيو سفاليک وريدونو په قدام کې د براخيوسفاليک غوتو څخه له ورته لمفاوي رگونو سره د يوځاي کېدلو په ترڅ کې نبي او کينې برانکوميدياسټينل تنې (bronchomediastinal trunks) جوړې کړي. د غه تنې د غاړې په قاعده کې نېغ په نېغه په ژورو وريدونو کې تشيږي، يا هم شوني ده چې په نبي لمفاوي تنه يا توراسيک قنات (right thoracic duct) کې تش شي.



۳.۴۷ انځور د سږو لمفاوي تشيدنه.

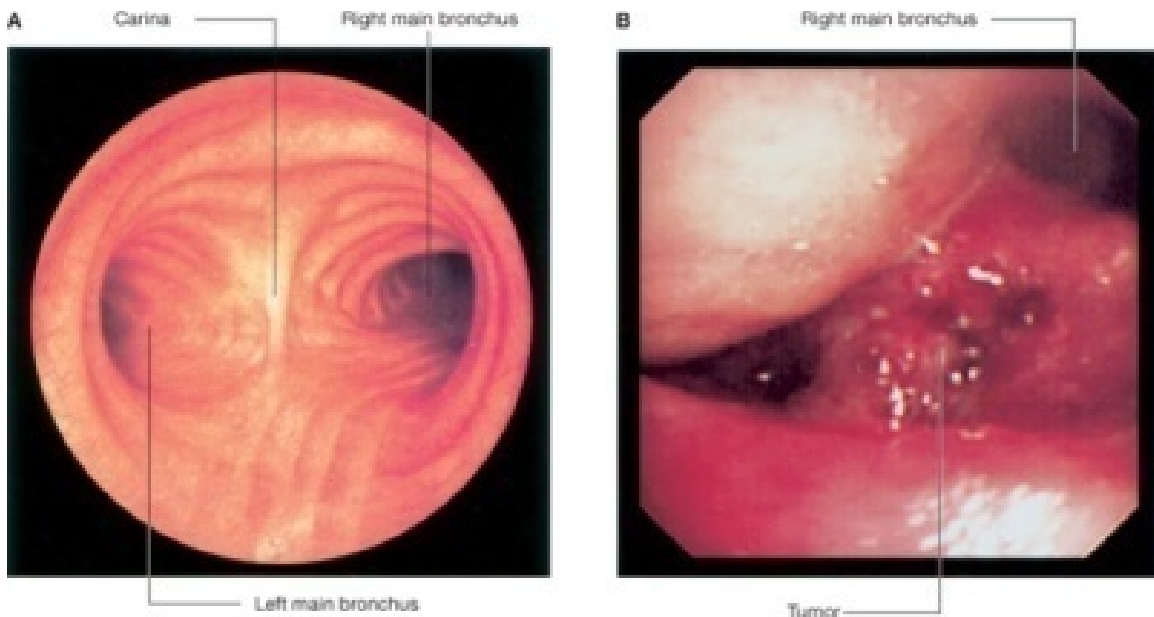
په کلینک کې

د سږو تصویر اخیستننه

د سږو طبي تصویر اخیستننه يې ډېره اړینه ده، ځکه چې دوي په عضویت کې د ناروغی لپاره یو له معمولو ځایونو څخه گڼل کېږي. کله چې عضویت د استراحت په حال کې وي، نو سږي په یوه دقیقه کې تر پنځه لیټرو پورې هوا تبادله کوي، او شوني ده چې دغه هوا ناروغونکي لاملونه او نور نهايي زیانمنه کوونکي عناصر (لکه الرجنونه) ولري. کوم تخنیکونه چې د سږي د بڼکاره کیدلو لپاره کارول کېږي، هغوي د سینې له ساده رادیوگرافیک معایناتو څخه تر high resolution computed tomography (CT) پورې رسیږي، کوم چې په ترڅ کې د سږي دننه یو افت د تشخیص وړ گرځي.

High-resolution lung CT

High-resolution computed tomography (HRCT) یوه داسې تشخیصه میتود دي کوم چې په ترڅ کې سږي په خاص ډول سره د سږو بین الحجروي مسافې (interstitium) ارزیايي کېږي. په دغه تخنیک سره د عرضاني مقطعو نري ترازې چې یو الی دوه ملي متره ضخامت لري ترلاسه کېږي. د دغه سکن په وسیله ډاکټر او رادیولوجست کولي شي چې د ناروغیو نمونې او توزیع تشخیص کړي. کومې ناروغي چې د دغه کړندلارې په وسیله په اسانه تشخیص کیدلي شي هغه له emphysema، pneumoconiosis (د ډبرو سکارو د کارکونکو pneumoconiosis)، او asbestosis څخه عبارت دي.



۳.۴۸ انځور برانکوسکوپیک ارزیابی. A. د تراخیا د لاندیني نهایت او د هغی د بنسټیز برانکسونو. B. د وچې غاړې (تراخیا) تشعب د carina په برخه کې یو تومور ښکاره کوي.

په کلینک کې

برانکوسکوپي (Bronchoscopy)

هغه ناروغان چې یو endobronchial ټپ (یانې د یوې قصبې په دننه کې یو ټپ) ولري نو کېدای شي چې د هغوي وچه غاړه او بنسټیز قصبات یې د برانکوسکوپ په وسیله ارزیابی شي (۴۸.۳ انځور). برانکوسکوپ د پوزې له منځ څخه اورو فرینکس تېر او وروسته د یو هدایت کوونکې کنټرولر سیستم په وسیله چې نوموړي برانکوسکوپ اداره کوي د حېول صوتي څخه وچې غاړې ته تېرول کیږي. قصبات پلټل کیږي او، کچېری اړتیا وي، نو کوچني بایوپسي گانې هم ترېنه اخیستل کیږي.

په کلینک کې د سږي سرطان (lung cancer)

د سږي سرطان د مرحلې مالومول ډیر اړینه دې ځکه چې د نوموړي ناروغي درملنه یې د هغې په مرحلې پورې تړلې دې.

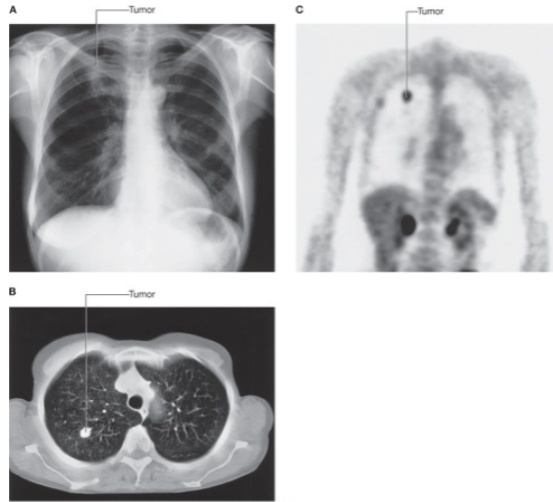
که چیرې د سږي دننه یو کوچنی خبیث غوټکی (malignant nodule) وموندل شي، نو دا ځیني وخت کیدلي شي چې د جراحي په ترڅ کې وویستل شي او بڼه انذار هم ولري، خو له بده مرغه، ډیر ناروغان له یوې داسې کتلې سره چې په منصف کې جوړښتونه یې یا پلوراي تر حملې لاندې نیولي وي یا هم د عضویت نورو برخوته خپور شوی وي تشخیص کیږي. بنایي پدیسورت کې نومور د عملیات وړنه وي او درملنه یې له راډیوتراپي او کیموتراپي سره ترسره شي.

تومور د لمفاوي رگونو په وسیله د سږو هیلوس، منصف او د غاړې په بېخ کې شته لمفاوي غوټو ته خپریږي.

یوه کلیدي فکتور چې د ناروغۍ انذار (prognosis) او د درملنې وړتیا اغیزمنه کوي هغه د عضویت لری برخوته د میتازتازس له ورکړې څخه عبارت دی. د تومور د خپريدنې د ارزيايۍ لپاره په تصويري تشخيصه کړندلارو کې ساده راډيوگرافي (۴۹.۳A) computed tomography (CT؛ ۴۹.۳B انځور) او magnetic resonance imaging (MRI) شامل دي. د radionuclide له مطالعاتو څخه چې پکښې fluorodeoxyglucose positron emission tomography (FDG PET؛ ۳.۴۹C انځور) کارول کیږي، په ډېره اندازې سره کار اخیستل کیږي.

په FDG PET کې د گاما د وړانگې یو غورځوونکی (gamma radiation emitter) له یو مالیکول گلوکوز سره وصل شوی دی. په هغو سیمو کې چې ډیر میتابولیک فعالیت لري

(لکه نومور)، د نوموري موادو په زياتې پيماني له اخیستلو سره د گاما د یوې کمري په وسیله تثبیت کیږي.



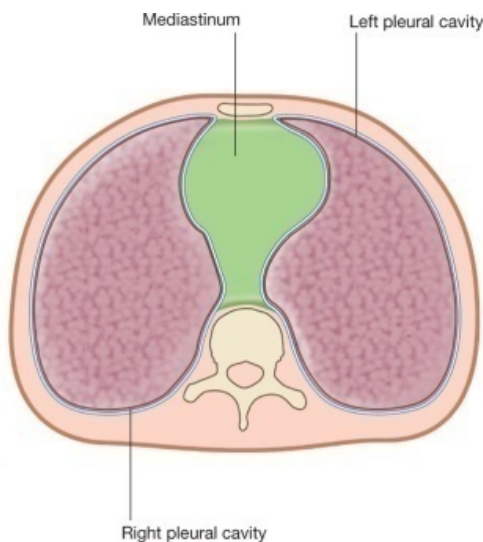
۳.۴۹ انځور د سږو اخیستل شوي تصویر. A. د ټټر سټنډرد خلفي-قدامي منظره د بڼي سږي په پورتنې برخه کې یو نومور بڼي. B. د سږو محوری CT تصویر په بڼي سږي کې نومور بڼي. C. Radionuclide. مطالعه چې پکې FDG PET کارول شوي په بڼي سږي کې یو نومور بڼي.

منصف (MEDIASTINUM)

منصف یوه داسې پراخه منځنۍ ویش دی کوم چې په اړخیزو برخو کې یې دواړه ځاي په ځاي شوي پلورايي جو فونه بېل کړي (۳.۵۰ انځور). دا رسیږي:

- له ستړنو څخه ترد فقراتو جسمونو پورې؛ او
- د ټټر له پورتنې سوري څخه تر حجاب حاجزه پورې (۳.۵۱ انځور).

منصف د ټایمس غدې، د پریکارډ کڅوړې، د زړه، د وچې غاړې او د غټو شریانونو او وریدونو لرونکي دي.

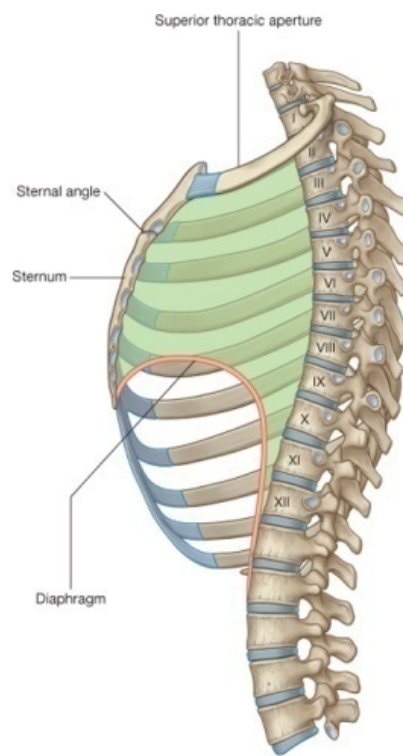


۳.۵۰ انځورد تټر عرضی مقطع چې د منصف موقعیت نښي.

سربېره پر دې، منصف د یوې لارې په توګه د یو شمېر جوړښتونو لکه مری، توراسیک قنات (thoracic duct)، او د عصبي سیستم د بېلابېلو برخو لپاره کله چې دوي ګېډې ته د خپلې لارې په اوږدو کې له تټر څخه تېریږي کار ورکوي. د تشکیلاتی موخو لپاره، منصف په څو نور کوچنیو برخو باندي هم ویشل شوي دي. منصف د یوې مستعرضی خیالي سطحې (پلان) په وسیله چې د سټرنل زاویې (هغه ځای چې هلته د سټرنوم د مانوبریوم او د جسم برخې یې سره یوځای کیږي) څخه تر د څلورم او پنځم توراسیکو فقراتو ترمنځ غضروفي ډېسک پورې غزیږي په لاندې برخو ویشل کیږي:

- پورتنی منصف (superior mediastinum)؛ او
- لاندینی منصف (inferior mediastinum)، کوم چې سر بېره پردې دغه برخه د پریکارډ د کڅوړې په وسیله په مخکیني (anterior)، منځني (middle) او شاتني (posterior) منصف باندي وېشل شويده.

مخکینی منصف هغه سیمه ده کوم چې د پریکارډ د کڅوړې په مخه او د سترنو د جسم شاته قرار لري. شاتني منصف هغه سیمه ده کوم چې د پریکارډ د کڅوړې او د حجاب حاجز شاته او د فقراتو د جسمونو په مخه کې قرار لري. منځنی منصف په منځني برخه کې هغه سیمه ده، کوم چې د پریکارډ د کڅوړې او د هغې د محتوي (زړه) لرونکی دی (۳.۵۲ انځور).



۳.۵۱ انځور د منصف اړخیزه منظره.

منځنی منصف (Middle mediastinum)

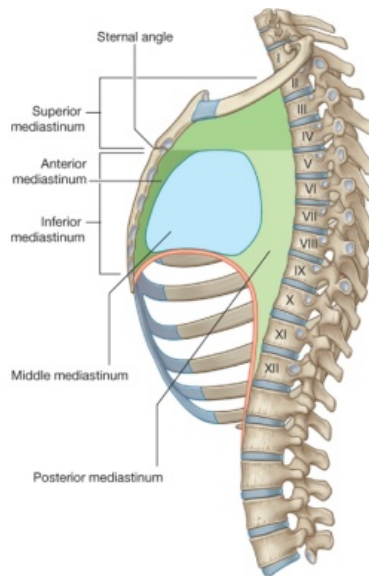
منځنی منصف د تتر په جوف کې مرکزي موقعیت لري. دا د پریکارډیوم، زړه، د غټو رگونو د پیل برخې، ډول ډول اعصابو، او کوچنیو رگونو لرونکی دی.

پریکارډیوم (Pericardium)

پریکارډیوم یوه فبروزي کڅوړه ده کومه چې زړه او د غټو رگونو بېخونه یې چاپیره کړی دي. دا له دوه برخو څخه تشکیل شویده، کوم چې له فبروز پریکارډیوم (fibrous pericardium) او سیروز پریکارډیوم (serous pericardium) څخه عبارت دي (۳.۵۳ انځور).

فبروز پریکارډیوم د کلک نسلونکي (connective) نسج یوه بهرنی طبقه ده کوم چې د منځني منصف حدودات مشخص کوي. سیروز پریکارډیوم نری او له دوه برخو څخه تشکیل شویده:

- جداري طبقه (parietal layer)، کوم چې د فبروز پریکارډیوم داخلي سطحه یې ستر کړي؛
- حشوي طبقه (visceral layer)، کوم چې ورته epicardium هم ویل کیږي، د سیروز پریکارډیوم دغه طبقه په زړه پورې نښتي او د هغې بیروني پوښښ یې منځ ته اړوي.



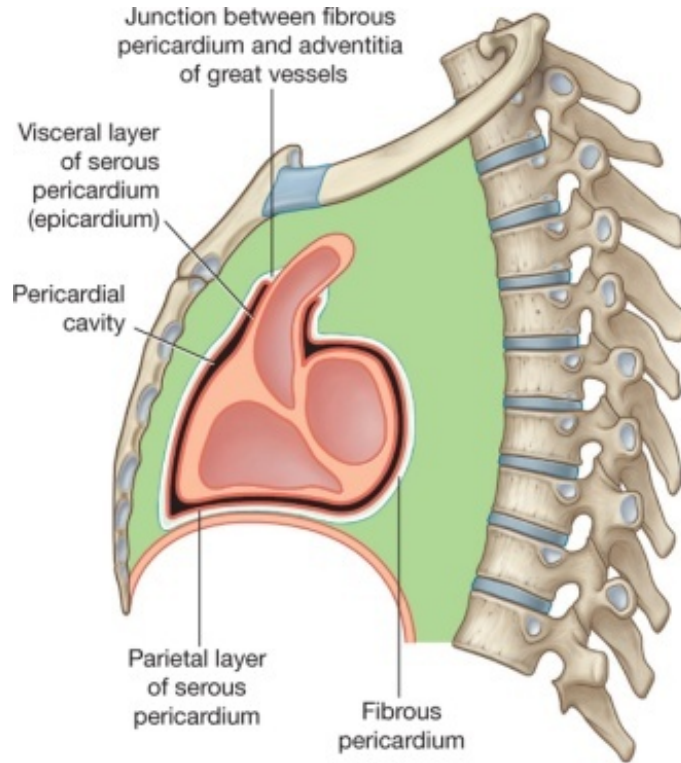
۳.۵۲ انځور د منصف فرعي ویش.

د سیروز پریکارډیوم جدراي او حشوي طبقات د غټو رگونو د بېخونو په برخه کې یو د بل پسې قرار لري. د پریکارډ جوف (pericardial cavity) د سیروز پریکارډیوم د دواړو طبقاتو تر منځ منځته راغلی یوه نري مسافه ده، کوم چې یوه لږه اندازه مایع لري. دغه بالقوه مسافه (potential space) د زړه په نسبي توگه نا محدود حرکت ته اجازه ورکوي.

فیروز پریکارډیوم (Fibrous pericardium)

فیروزي پریکارډیوم یوه مخروطي ډوله کثوره ده چې قاعده یې د حجاب حاجز د پاڅه او څوکه یې د غټو رگونو د adventitia له طبقې سره ادامه مومي (۳.۵۳ انځور). قاعده یې د حجاب حاجز د مرکزي وتر او په کینه خوا کې د حجاب حاجز له یوه کوچني عضلي برخې پورې نښتی دی. دا په قدام کې، د سټرنوم د شاتني مخ پورې د sternopericardial اړبڼې

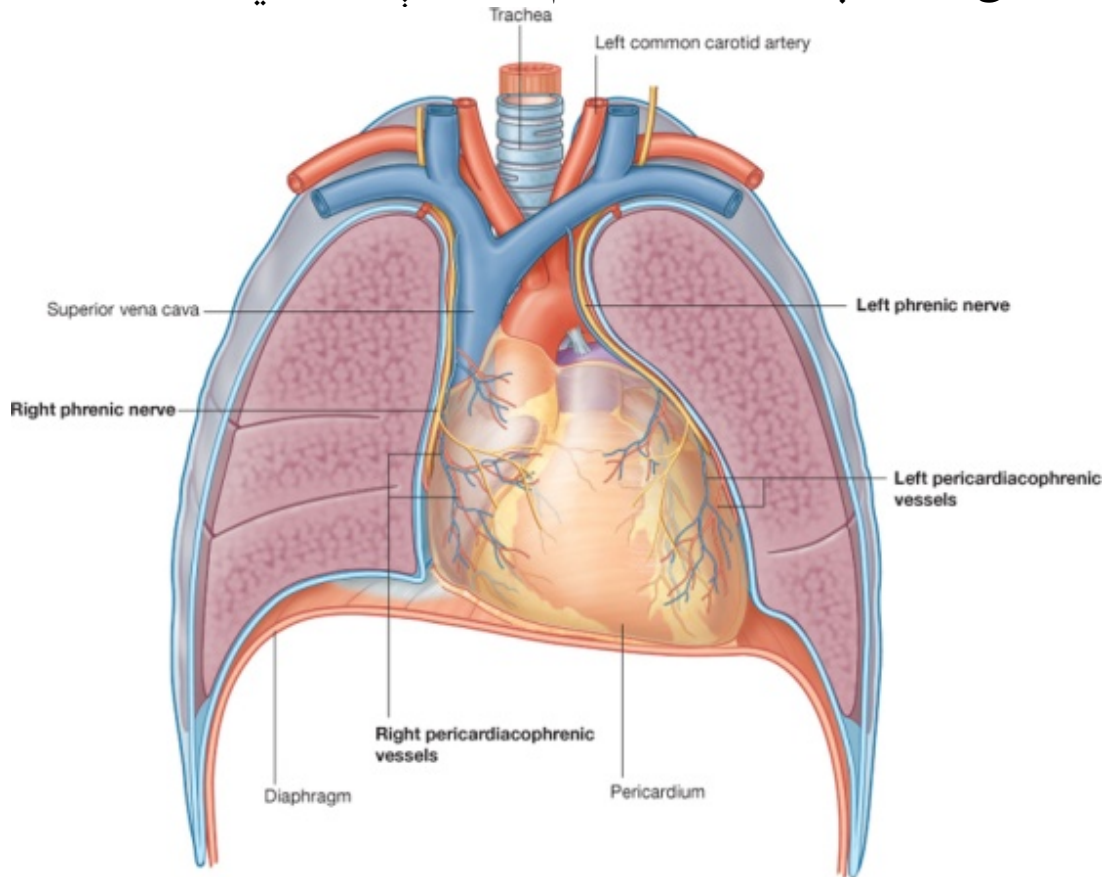
په وسیله نښتی دی. دغه نښتی برخې مرسته کوي ترڅو د تټر په جوف کې زړه په خپل موقعیت کې ټینگ وساتل شي. همدارنگه دغه کڅوړه د زړه پراخیدنه (توسع) یې هم محدوده کړې.



۳.۵۳ انځور د پریکارډیوم سجیتل مقطع.

د فرینیک اعصاب، چې حجاب حاجز تعصیبوي او د نخاع شوکي له C3 تر C5 لپولونوڅخه مشنا اخلي، د فبروز پریکارډیوم له منځ څخه تېرېږي او کله چې دوي د منشا له ځایه تر خپل ورسټنی برخې پورې سیر کوي نو فبروز پریکارډیوم هم تعصیبوي (۵۴ انځور). د فبروز پریکارډیوم په دننه کې د دوي موقعیت، نېغ په نېغه د حجاب حاجز د

امبریولوژیک منشا او هغه بدلونونو سره تړاو لري کوم چې د پریکارډ جوف د تشکیل په وخت کې پیښیږي. په ورته ډول سره، د pericardiophrenic رگونه هم چې کله د تټیر جوف له منځ څخه تېریږي د فبروز پریکارډیوم په داخل کې ځای نیسي او هغه اروا کوي.

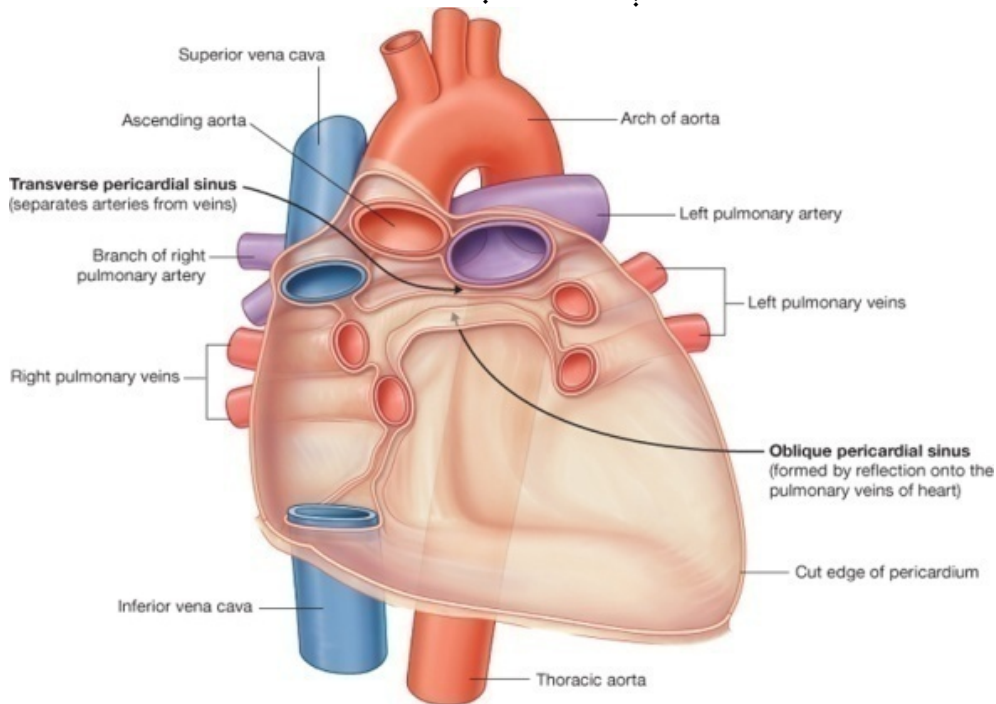


۳.۵۴ انځور فرینیک اعصاب او pericardiophrenic رگونه.

سیروز پریکارڈیوم (Serous pericardium)

د غټو رگونو د بڅونو په شاوخوا کې د سیروز پریکارڈیوم جداري طبقه له حشوي طبقاتو سره ادامه مومي. د سیروز پریکارڈیوم دغه انعکسات (خپرونه) په لاندې دوه ځایونو کې پېښیږي (۳.۵۵ انځور):

- یوه یې په پورته برخه کې، چیرې چې لوی شریانونه لکه د اورتا او د پلمونري تنه یې احاطه کړي؛
- دوهم یې ډېر شاته، چیرې چې لوی وریډونه لکه superior او inferior vena cava او د پلمونري وریډونه یې احاطه کړي.



۳.۵۵ انځور د پریکارډ د کڅوړې خلفي برخه چې د سیروز پریکارډیوم انعکسات ښيي.

د انعکاس کومه سیمه چې وریدونه یې چاپېره کړې دي د J بڼه لري او د J په دننه کې جوړ شوي cul-de-sac، کوم چې د کین اذین شاته قرار لري، د oblique pericardial sinus پنوم یادېږي.

Transverse pericardial sinus د منعکس شوي سیروز پریکارډیوم د دواړو ځایونو ترمنځ یوه تنگه لاره ده. دغه سینس د صاعده اورټا او د پلمونري تنې شاته، د superior vena cava په مخه کې او د کین اذین څخه پورته موقعیت لري. د جراحي په وخت کې کله چې پریکارډیوم له قدام څخه خلاص شي، نو په transverse sinus کې د دننه کړای شوي گوتې په وسیله شریانونه له وریدونو څخه جلا کیدلي شي. په همدې ډول که چېرې یو لاس د زړه د څوکې (زروه) لاندې نیولی پورته خواته حرکت ورکړل شي، نو نوموړي لاس به د oblique sinus دننه ته وبنوئېږي. رگونه او اعصاب

پریکارډیوم د internal thoracic، pericardiacophrenic، musculophrenic او د inferior phrenic شریانونو او د توراسیک اورټا د څانگو په وسیله اروا کېږي. له پریکارډیوم څخه وریدونه د ازیګس وریدي سیستم ته او د internal thoracic او inferior phrenic وریدونو ته ننوځي.

هغه اعصاب چې پریکارډیوم تعصیب کوي له واګوس (X یا لسم دماغي عصب)، د سمپاتیک تنې، او له فرینیک اعصابو څخه منشا اخلي. د یادولو وړ ده، چې جداري پریکارډیوم څخه سوماتیک حسیت (درد) حسي سیالي په فرینیک اعصابو کې وړل کېږي. ځکه نو د پریکارډیوم یو ستونزي له کبله کوم درد چې پیدا کېږي کیدلای شي چې هغه د اوږه supraclavicular یا د غاړې اړخیزې سیمې ته، یا هم د نخاع شوکي د C3-C4 او C5 درماتومونو ته رجوع وکړي.

په کلینیک کې

پریکارډایتس (Pericarditis)

پریکارډایتس د پریکارډیوم یوه التهابي حالت دی. معمول سببونه یې له ویروسي او بکتریايي انتاناتو، سیستمیک ناروغۍ (لکه د پښتورگو ځنډنۍ عدم کفایه) او د مایوکارډیل انفارکشن څخه وروسته (postmyocardial infarction) څخه عبارت ده. پریکارډایتس باید له مایوکارډیل انفارکشن څخه توپیر کړای شي ځکه چې د دوي درملنه او اندازه بیخي سره توپیر لري. د مایوکارډیل انفارکشن ناروغانو غونډې، په پریکارډایتس باندې مصاب ناروغان د سینې د منځنۍ برخې له دوامداره درد څخه گیله کوي کوم چې بنایي یو یا دواړو لاسونو ته یې خپور شي. د مایوکارډیل انفارکشن برخلاف، د پریکارډایتس له کبله د سینې درد کیدلی شي چې مخې ته په کېناستلو سره غلی شي. د یو الکتروکارډیوگرام (ECG) په کارولو سره د دواړو ترمنځ په تفریقي تشخیص کې مرسته کېږي.

په کلینیک کې

پریکارډیل ایفیوژن (Pericardial effusion)

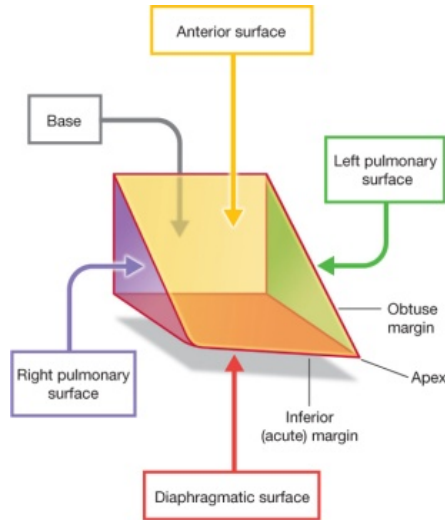
په طبیعي توګه د سیروز پریکارډیوم د حشوي او جداري طبقاتو ترمنځ یواځې ډیر لږ مقدار مایع شتون لري. په یوشمېر ټاکلو حالتونو کې، دغه مسافه کیدلی شي چې له ډیر مقدار مایع سره ډکه شي، چې دغه حالت ته پریکارډیل ایفیوژن ویل کېږي. څرنګه چې فبروز پریکارډیوم په نسبي ډول سره یو ثابت جوړښت دی چې په اسانه توګه نه پراخه کېږي، نو د پریکارډ د کڅوړې په داخل کې د ډېرې مایع دچټک غونډېدلو په ترڅ کې زړه تر فشار لاندې راځي (کوم چې دغه حالت ته cardiac tamponade ویل کېږي)، او د دواړو بطناتو په عدم کفایه باندې منتج کېږي. پدغه حالت کې د پریکارډ کڅوړې ته د

یوې دننه کړای شوي ستنې په وسیله د مایعاتو په ویستلو سره د اعراضو نښه والی منځته راتللي شي.

په کلینک کې

Constrictive pericarditis

د پریکارډ د کڅوړې غیر نورمال پنډوالی (constrictive pericarditis) کولای شي چې زړه تر فشار لاندې ونیسي، د زړه دنده کمزورې کړي او په پایله کې د زړه عدم کفایه منځته راوړي. په غاړه کې د jugular ورید د نبض په کتلو سره تشخیص کېږي. په نورمالو خلکو کې، د جگولار د ورید نبض د ساه ننه ایستنې (inspiration) په مهال رالوټېږي. د constrictive pericarditis په ناروغ کې معکوس حالت یې پېښیږي چې ورته د kussmal's نښه ویل کېږي. په درملنه کې معمولاً د پریکارډ د کڅوړې جراحي پرانیستنه (خلاصونه) شامله ده.



۳.۵۶ انځور د زړه هندسي انځور کوم چې جهت، مخونه، او څنډې یې ښيي.

زړه (Heart)

د زړه ورپیژندنه (Cardiac orientation)

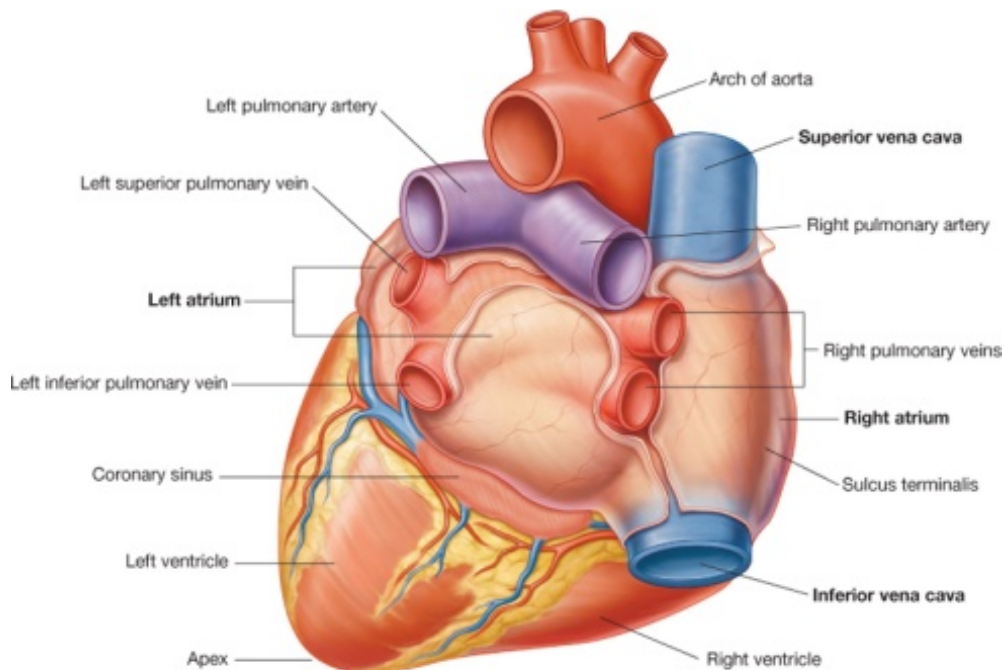
د زړه عمومي بڼه او جهت له یوه داسې هرم سره ورته دی کوم چې څوکه یې بڼکته خواته او قاعده یې پورته خواته متوجه ده او پر خپل یوه مخ باندې ملاسته ده. د تترپه جوف کې قرار لري، د دغه هرم څوکه (apex) قدام، بڼکته، او کین خواته غزیدلې دي، اما قاعده (base) یې د څوکې برخلاف خلف خواته متوجه دي (۳.۵۶ انځور). د هرم مخونه عبارت دي له:

- یوه diaphragmatic (بڼکتني) مخ چې هرم (زړه) ورباندې ملاسته ده؛
- یوه قدامی (sternocostal) مخ چې قدام خواته متوجه دی؛
- یوه بنی پلمونري مخ؛
- یوه کین پلمونري مخ.

قاعده (خلفي مخ) او څوکه (apex)

د زړه قاعده څلور یوه ضلعي سطحه ده او شاته خواته متوجه ده. دا له لاندینیو جوړښتونو څخه تشکیل شویده:

- د کین اذین (atrium)؛
- د بنی اذین له یوې کوچنۍ برخې؛
- د غټو وریدنو (superior او inferior vena cava او پلمونري وریدونو) د پراکسیمل برخو څخه (۳.۵۷ انځور).



(۳.۵۷) انځور د زړه قاعده.

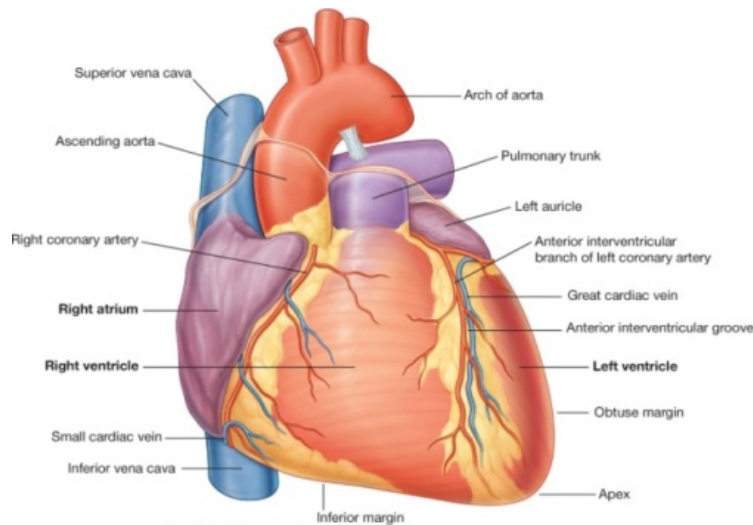
ددې لپاره چې غټ وريدونه د زړه په قاعدې کې دننه کېږي، داسې چې پلمونري وريدونه د کين ادين له بڼې او کين خواو څخه يې دننه کېږي او superior او inferior vena cava وريدونه بڼې ادين ته د هغې په پورته او لاندي نهيټونو کې دننه کېږي، د زړه قاعده شاته، د پنځمې څخه تر اتمې توراسيکو فقراتو (د ولاړې په وخت کې د شپږمې څخه تر نهمې توراسيکو فقراتو) جسمونو ته مخامخ د پريکارډله ډيوال سره تثبيت شويدي. مری بلافاصله د قاعدې شاته قرار لري.

زړه له قاعدې څخه يې قدام، بنکته، او کين خواته غزيرې، او په څوکه (apex) باندې يې پاي ته رسيرې. د زړه څوکه (apex) د کين بطين له بنکتنې اړخيزه (inferiorlateral) برخې

څخه جوړ شويدي (۳.۵۸ انځور) او د کين پنځمې بين الضلعي مسافې په ژوره برخه کې،
 د midsternal کرښې څخه ۸-۹ سانتي متر په فاصلې سره قرار لري.

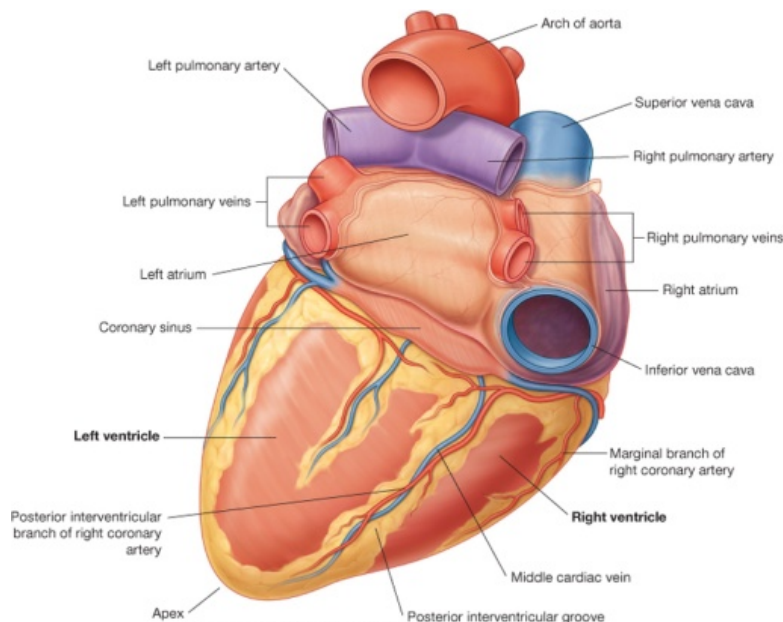
د زړه مخونه

قدامي مخ يې مخې ته متوجه دی او د ښي بطين د زياتې برخې سر بېره په ښي خوا کې د
 ښي ادين له يوې برخې او په کينه خوا کې د کين بطين له يوې برخې څخه تشکيل شويدي
 (۵۸ انځور).



۳.۵۸ انځور د زړه قدامي مخ.

زړه په اناتوميک وضعيت سره پر خپل ډيافراگماتيک مخ باندې ملاست ده، کوم چې له
 کين بطين او د ښي بطين له يوې لړې برخې څخه چې د خلفي بين البطيني ميزابې
 (posterior interventricula grove) پوسيله سره بېل شويدي تشکيل شويدي (۳.۵۹
 انځور). دغه مخ ښکته خواته متوجه دی، حجاب حاجز باندې قرار لري، د زړه له قاعدې
 څخه د کورونري سينس په وسيله جلا شويدي، او د قاعده (base) څخه تر څوکه (apex)
 پورې غزېږي.



۳.۵۹ انځور د زړه ډیا فراگماتیک مخ.

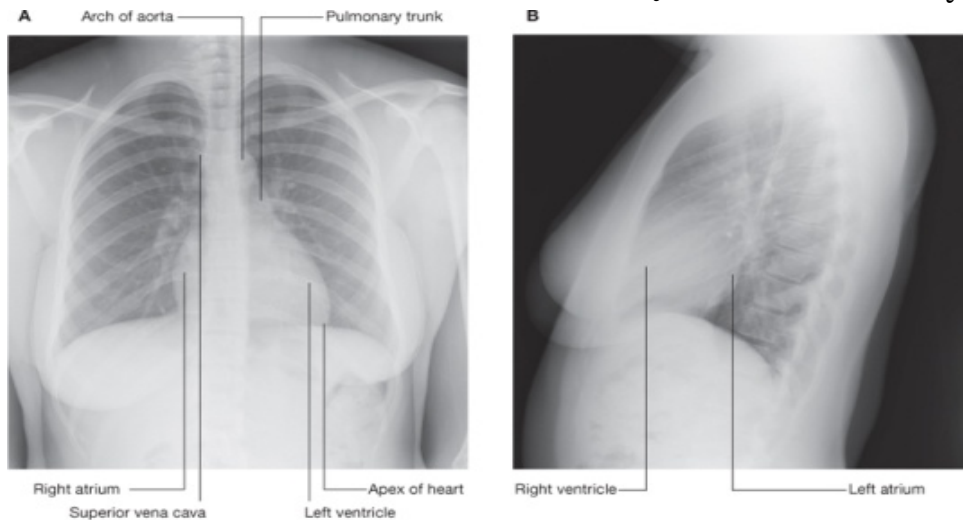
کین پلمونري مخ یې کین سږی ته مخامخ، پلن او محدبه سطحه دي، او د کین بطن او د کین اذین له یوې برخې څخه تشکیل شوي دي (۳.۵۹ انځور).
 نسی پلمونري مخ یې نسی سږی ته مخامخ، پلن او محدبه سطحه ده، او د نسی اذین څخه تشکیل شويده (۳.۵۹ انځور).

څنډې او سرحدات (Margins and borders)

د زړه د پیژندنې په ځینو عمومي څرگندونو کې نسی، کین، لاندینی (تیره)، او پخو (obtuse) څنډو ته اشاره شويده:

- نسی او کینې څنډې یې د زړه د نسی او کین پلمونري مخونو ته ورته دي؛

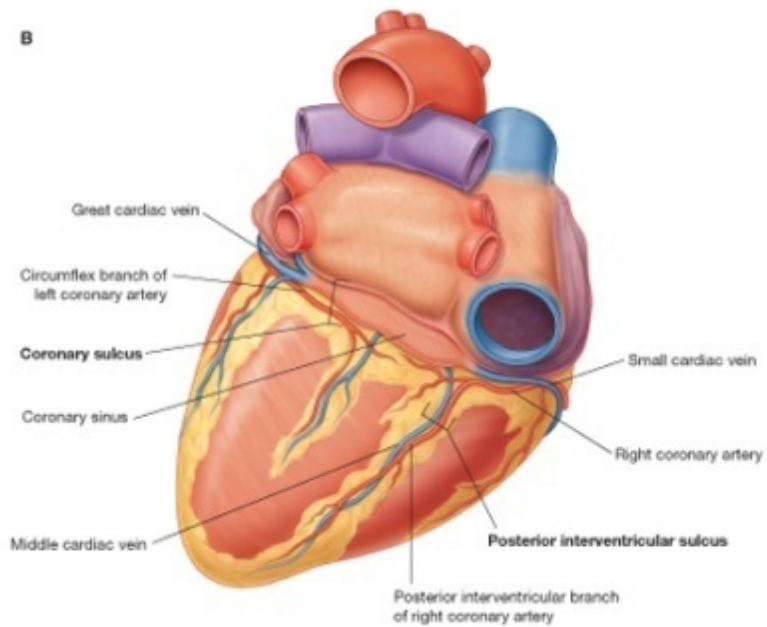
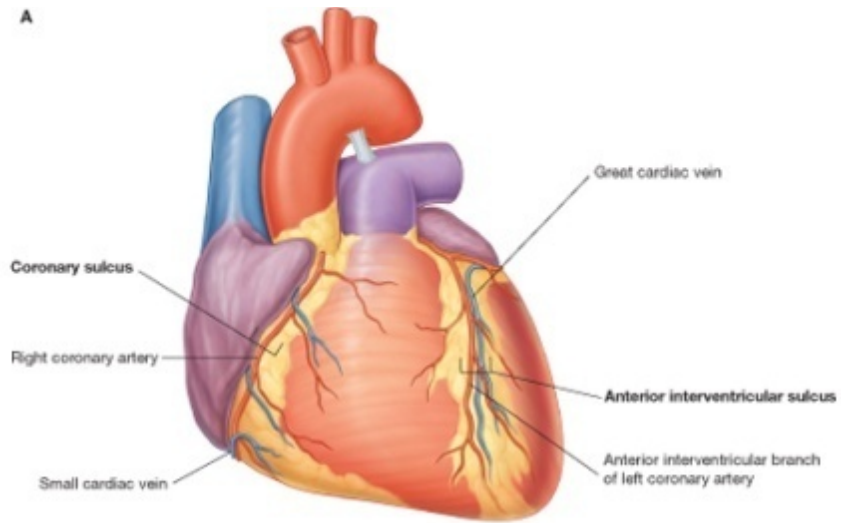
- لاندینی ځنډه یې د قدامي او ډیافراگماتیک مخونو ترمنځ له یوې تیرې ځنډې څخه عبارت ده (۵۲ او ۵۸ انځورونه) چې ډېره برخه یې د بني بطين او یوه لږه برخه یې څوکې (apex) ته نږدې د کین بطين په وسیله جوړه شویده؛
- پښه (obtuse) ځنډه یې قدامي مخ له کین پلمونري مخ څخه بېلوي (۳.۵۶ انځور)، دامدوره ځنډه ده او د کین اوریکل څخه د زړه تر څوکې (apex) پورې رسیږي (۳.۵۸ انځور). د نوموړي ځنډې ډېره برخه یې د کین بطين او پورته یو لږه برخه یې د کین اوریکل په وسیله جوړ شویده.



۳.۶۰ انځور د ټټر راډیوگرافي انځورونه. A. د ټټر خلفي- قدامي معیاري منظره. B. د زړه اړخیز معیاري منظره.

د راډیولوجیک ارزونو لپاره، د هغه جوړښتونو بشپړ زدکړه اړینه ده کومه چې د زړه د کنارونو حدودات جوړوي. په یو ستندرد خلفي قدامي (posterior-anterior) راډیولوجیک منظره کې د زړه بنی ځنډه له superior vena cava، بني اذین، او inferior vena cava څخه تشکیل شویده (A۳.۶۰ انځور). کین ځنډه یې په ورته منظره کې د اورټا

قوس، پلمونري شريان، او له کين بطين څخه تشکيل شويده. په دغه راډيولوجيک مطالعه کې بنکتنی څنډه يې له بني بطين او څوکې ته نږدې له کين بطين څخه تشکيل شويده. په اړخيزو منظرو کې، بني بطين په مخه کې ليدل کيږي او کين ادين شاته يې بنکاره کيږي (B۳.۲۰ انځور).



۲۸ انخورد زره میزایی. A. د زره مخکینی. سطحه B. د زره دیافراگماتیک سطحه او قاعده.

برسیرنې میزابې (external sulci)

زړه د داخلي وېشنې په پایله کې په څلورو خونو (chambers) باندې وېشل شوی (کوم چې له دوه اذیناتو او دوه بطیناتو څخه عبارت دي) او په بېروني منظره کې سطحې یا برسېرن میزابې (groves) منځته راغلي چې sulci هم ورته ویل کېږي. دوي عبارت دي له:

- کورونري میزابه (coronary sulcus) د زړه څخه د یوې داسې دایرې په ډول تاو شوې، کوم چې اذینات یې له بطیناتو څخه بېل کړي دي (۳.۲۱ انځور). لکه څنګه چې دغه میزابه د زړه څخه د یوې دایرې په ډول تاوېږي، دا د ښي کورونري شریان، د کوچني قلبي ورید (small cardiac vein)، د کورونري سینس، او د کین کورونري شریان د circumflex د څانګې لرونکې دي.

- قدامي او خلفي بین البطيني میزابې (anterior and posterior interventricular sulci) دواړه بطینات یو له بل څخه بېلوي، قدامي بین البطيني میزابه د زړه پر قدامي مخ باندې قرار لري او د anterior interventricular شریان او د لوی قلبي ورید (great cardiac vein) لرونکي دي، او خلفي بین البطيني میزابه پر ډیافراګماتیک مخ باندې قرار لري او د posterior interventricular شریان او د منځني قلبي ورید (middle cardiac vein) لرونکي دي.

دغې میزابې ښکته خواته، تر د زړه د څوکې (apex) ښي برخې پورې ادامه مومي.

د زړه خونې (Cardiac chambers)

د دندې له پلوه زړه له دوه پمپونو څخه چې د یوې پردې په وسیله سره بیل شويدي تشکیل شوی دی (۳.۲۲ انځور). ښي پمپ ته یې له ټول عضویت څخه deoxygenated وینه رسېږي، او لدې ځایه سږو ته لېږدول کېږي. کین پمپ ته یې له سږو څخه اوکسیجن

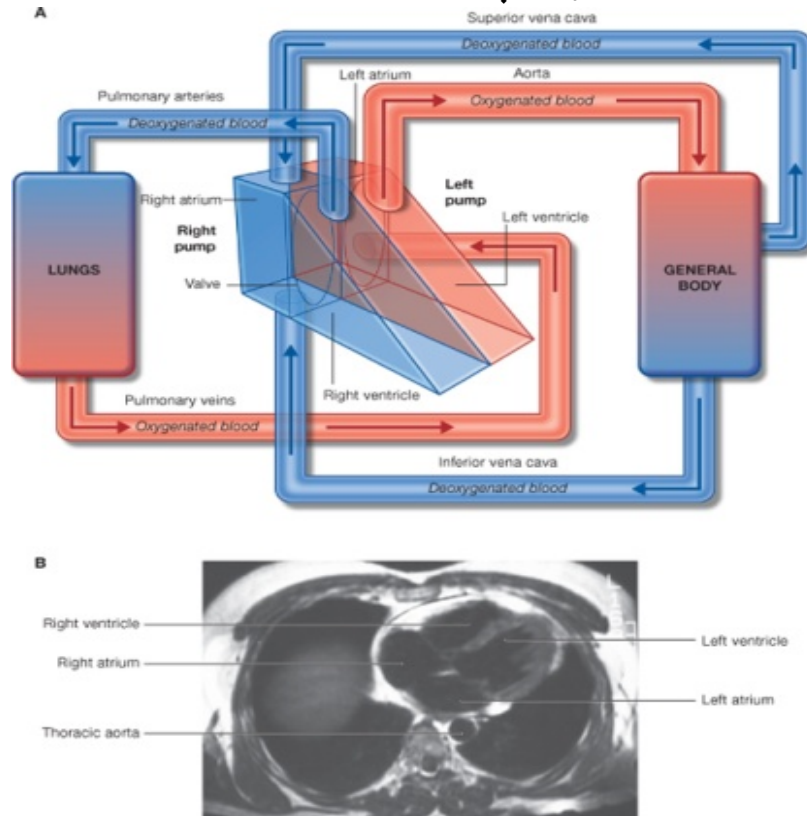
لرونکي وینه رسیږي او لدې ځایه ټول عضویت ته لېږدول کیږي. هریو پمپ له یو اذین او یو بطن څخه چې دیو ورځ (valve) په وسیله سره بېل کړای شویږي تشکیل شویږي. د زړه په طرف راتلونکي وینه اذیناتو ته یې چې نري ډیوالونه لري رسیږي، حال دا چې بطنات په نسبي ډول د پېر ډیوالونو په لرلو سره وینه له زړه څخه د باندې خواته پمپ کوي. د سږو په پرتله ټول عضویت ته د وینې د پمپ کولو لپاره ډېرې قوې ته اړتیا ده، نو لدې کبله د کینې بطن عضلي ډیوال د بني بطن په پرتله ډېر پنډه ده. د اذیناتو ترمنځ (interatrial)، د بطناتو ترمنځ (interventricular) او د اذیناتو او بطناتو ترمنځ (atrioventricular) پردې د زړه څلور واړه خونې (chambers) سره بېلې کړې (B۳.۲۲ انځور). د هرې یوې خونې (چمبر) داخلي جوړښت (اناتومي) د هغې د دندې لپاره اړین ده.

بني اذین (Right atrium)

په اناتوميک وضعیت سره، د زړه بني څنډه د بني اذین په وسیله جوړه شوېده. دغه خونه د زړه د قدامي مخ د بني برخې په شکل کې هم ونډه لري. کومه وینه چې بني اذین ته راگرځي نو هغې ته یو د لاندې دريوو رگونو له لارې دننه کیږي. کوم چې عبارت دي له:

- د superior vena cava او inferior vena cava وریدونو څخه، کوم چې په گډه له ټول عضویت څخه وینه زړه ته رسوي؛
 - د coronary sinus ورید، چې خپله د زړه د ډیوالونو څخه وینه راگرځوي.
- د superior vena cava ورید بني اذین ته د هغې په پورتنۍ شاتنۍ برخه کې دننه کیږي، او د inferior vena cava او د کروني سینس وریدونه بني اذین ته د هغې په لاندینۍ شاتنۍ برخه کې یې دننه کیږي.

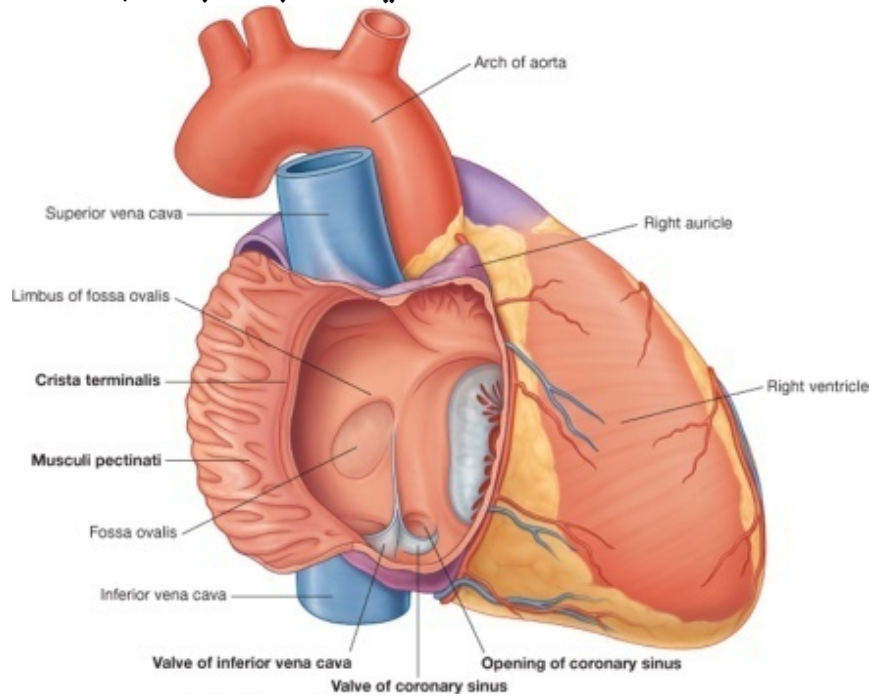
د بڼي اډين څخه بڼي بطين ته وينه د بڼي اډيني بطيني (atrioventricular) سوري له لارې تيرېږي. دغه سوري قدام او انسي خواته متوجه دي او دبطيني تقلص په وخت کې د ترای کسپيد ورځ (valve) په وسيله تړل کېږي.



۳.۲۲ انځور A. زړه دوه پمپونه لري. B. د ټټر د منځنۍ برخې magnetic resonance image څلور واړه خونې (چمبرونه) او پردې ښيي.

د بڼي اډين دننه په دوه داسې برخو باندي ويشل شوي دي کوم چې يو د بل پسې قرار لري. د باندې له خوا څخه، دغه بېلونه د يوې سطحې، عمودي ميزابې (sulcus terminalis) په وسيله چې د superior vena cava د سوري له بڼي خوا څخه تر inferior vena cava د سوري بڼي خوا پوري رسېږي مشخص شوي دي. له دننه خوا څخه دغه بېلونه،

د *crista terminalis* (۳.۲۳ انځور) په نوم د یوې بنویه عضلي مورې په وسیله چې د بڼي اذین پر چت باندې د *superior vena cava* د سوري په مخه کې پېل او په اړخیز ډیوال کې بنکته تر د *inferior vena cava* د سوري مخکیني شونډې پورې رسیږي مشخص شوي دي.



۳.۶۳ انځور د بڼي اذین داخلي منظره.

د *crista terminalis* شاته سیمه د *sinus of venae cavae* پنوم یادېږي، کومه چې د امبریولوژي له نظره د *sinus venosus* له بڼي بنکر (horn) څخه یې انکشاف کړيدي. د بڼي اذین دغه سیمه بنویه، نري دیوالونه لري او د *venae cavae* دواړه وریدونه پدغه سیمه کې بڼي اذین ته تشرېږي.

ځینې وخت د بڼي اوریکل په شمول هغه سیمې ته چې د کرسټا په مخه کې قرار لري خاص اذین (*atrium proper*) هم ویل کېږي. دغه اصطلاح د لومړني اذین (*primitive atrium*)

څخه د هغې د امبریولوجیک منشا پر بنسټ ایښودل شویده. د دغې برخې ډیوالونه د musculi pectinati (pectinate) پنوم عضلي مورو په وسیله، چې د ږمونځ د غاښونو په څېر د کرسټا څخه دباندې خواته غوړیدلې پوښل شويدي. دغه مورې په ښي اوریکل کې، چې له یو غوړ سره ورته ده، مخروطي عضلي کڅوړه ده چې له باندې خوا څخه د صاعده (پورته تلونکې) اورتاپه یوه برخه باندې چپه شوي ده هم موندل کیږي.

د کروئري سینس سوري په ښي اذین کې یو اضافي جوړښت ده، کوم چې د ږه د ډېرو وریدونو وینه ترلاسه کوي او د inferior vena cava د سوري په انسي برخه کې ښي اذین ته خلاصیږي. په دغو سوریو پوري اړوند کوچني نسجي قاتونه (fold) چې د امبریولوجیک sinus venosus له ورخ (valve) څخه (په ترتیب سره، د کروئري سینوس ورخ او د inferior vena cava ورخ) انکشاف کړيدي شتون لري. د انکشاف پرمهال کې، د inferior vena cava ورخ (وال) د واردېدونکي او کسینجن لرونکي وینې په لارښونه کې د foramen oval له لاري له ښي اذین څخه کین اذین ته مرسته کوي.

د دواړو اذیناتو ترمنځ پرده (Interatrial septum) د ښي اذین او د کین اذین ترمنځ یوه بیلونکي عضلي پرده ده، کومه چې قدام او ښي خواته متوجه ده دا ځکه چې کین اذین د ښي اذین شاته او په کین خوا کې قرار لري. په نوموړي پرده کې، د inferior vena cava د سوري څخه لږ پورته یوه څرگند ژوروالی لیدل کیږي. دغه ژوره برخه د fossa ovalis (oval fossa) څخه عبارت ده، کوم چې د limbus fossa ovalis (د oval fossa څنډه) په نوم وتلي څنډه لري.

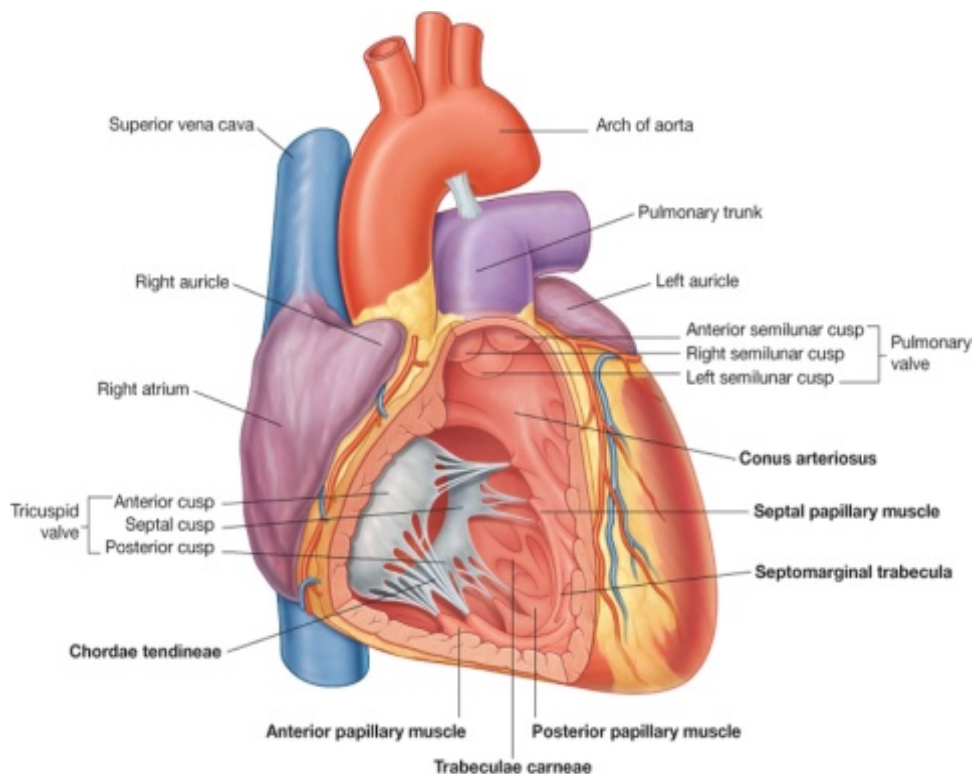
Fossa ovalis د امبریونیک foramen oval موقعیت په نښه کوي، کوم چې نوموړي سوري په داخل رحمي ژوند کې د جنین د دوراني سیستم یوه مهمه برخه ده. فورامین oval هغه اوکسیجن لرونکي وینې ته چې د inferior vena cava له لاري ښي اذین ته ننوځي

اجازه ورکوي ترڅو نېغ په نېغه کين ادين ته دننه او پدې توگه سرې چې له زيږيدنې څخه مخکي غير فعال وي بايپس کړي.

په پای کې، گڼ شمېر کوچني سوري چې په حقيقت کې د زړه د ډبرو کوچنيو وريدونو (venae cordis minimae) له سوريو څخه عبارت دي، د بني ادين په ډيوالونو کې په خپاره شوي ډول سره ليدل کيږي. دوي کوچني وريدونه دي چې نېغ په نېغه له مايو کارډيوم څخه وينه بني ادين ته تشوي.

بني بطين (Right ventricle)

په اناټوميک وضعيت سره، بني بطين د زړه د قدامي مخ ډبره برخه او د ډيافراگماتيک مخ يوه برخه جوړوي. بني ادين د بني بطين په بنۍ خوا کې قرار لري او بني بطين د بني اذيني بطيني (atrioventricular) سوري په مخه او کينه خوا کې قرار لري. له دې سببه کومه وينه چې د بني ادين څخه بني بطين ته ننوځي نو په يو افقي او مخامخ جهت سره پرمخ ځي.



۳.۶۴ انځور د بڼې بطن داخلي منظره.

د بڼې بطن خروجي لاره، چې پلمونري تنی ته خلاصیږي، د conus arteriosus (infundibulum) پنوم یادیري. دغه ناحیه بڼویه ډیوالونه لري او د امبریونیک bulbus cordis څخه منشا اخلي.

د بڼې بطن ددخولي برخې ډیوالونه د trabeculae carneae پنوم گڼ شمیر عضلي، غېرمنظم جوړښتونه لري (۳.۲۴ انځور). له دغوو څخه اکثریې پخپل ټول اوږدوالي سره په بطنی ډیوالونو پوري نښتې، پدې توگه موږې (ridges) منځ ته راوړي یا هم د خپل دواړو نهایتی برخو په نښلیدلو سره پولونه (bridges) منځ ته راوړي.

یوڅو دانې trabeculae carnea د بطني سطحې سره یواځې یو نښتی نهایت لري، اما بل نهایت یې د هغه پله (tendon) ډوله فیروزي طنابونو (chordate tendineae) د نښلېدلو لپاره کار ورکوي، کوم چې د ترای کسپید ورځ (وال) د کسپونو ازادو څنډو پورې نښلي. په نښی بطن کې دري papillary عضلات شتون لري. پر بطني سطحې باندي د خپل منشا د ځایونو پر بنسټ نومول شويدي، دوي له anterior، posterior او septal papillary عضلاتو څخه عبارت دي:

- د anterior papillary عضله تر نورو اوږده او ډېره زیات ثابتة عضله ده، او د نښی بطن له قدامي ډیوال څخه منشا اخلي؛
- د posterior papillary عضله له یوشمېر chordate tendinae سره امکان لري چې له یوه، دوه یا درې عضلي جوړښتونو څخه تشکیل شوي وي، په مستقیمه توگه له بطني ډیوال څخه منشا اخلي؛
- Septal papillary عضله خورا ډېره متناقصه papillary عضله ده، کېدلا شي چې وړوکی وي یا هم هېڅ شتون ونه لري، د chordate tendinae سره یوځای نېغ په نېغه له septal ډیوال څخه منشا اخلي.

یو ځانگړي trabeculum چې د septomarginal trabecula (کنترولونکی کړی) په نوم یادېږي، د بطناتو ترمنځ د پردې (interventricular septum) د لاندینی برخې او د anterior papillary عضلی د قاعدې ترمنځ یوه پول (bridge) یې جوړه کړیدی. septomarginal trabeculum د زړه د انتقالی سیستم یوه برخه، چې د اذینی بطني بندل (atrioventricular bundle) له نښی بندل څخه عبارت ده، د نښی بطن قدامي ډیوال ته لېږدوي.

د تیرای کسپید ورخ (Tricuspid valve)

د بطنی تقلص پر مهال کې بنی اذینی بطنی (atrioventricular) سوري د تیرای کسپید ورخ (د بنی اذینی بطنی ورخ) په وسیله تړل کیږي. لکه څرنګه چې دغه ورخ معمولاً د درې کسپونو یا پاڼو (leaflets) څخه تشکیل شویده نو ځکه ورته تیرای کسپید ویل کیږي (۳.۲۴ انځور). د هر یو کسپ (cusp) قاعده د هغې فبروزي حلقې پورې کلک شویده کوم چې اذینی بطنی سوري یې احاطه کړي ده. دغه فبروزي حلقه د سوري د بنې په ساتلو کې مرسته کوي. کسپونه خپل قاعدو ته نږدې د commissures پنوم ځایونو کې یو د بل پسې قرار لري.

درې واړه کسپونه په بنی بطن کې د هغوي د موقعیت پر بنسټ په قدامي، septal، او خلفي کسپونو باندې نومول شوي دي. د کسپونو ازادې څنډې له chordae tendinae سره، کومې چې د papillary عضلاتو له څوکو څخه منشا اخلي نښتي دي. د بنی بطن د ډکېدو پر مهال، د تیرای کسپید ورخ (وال) خلاص، او درې واړه کسپونه یې د بنی بطن دننه ته راوتی وي.

د یو جبران کوونکي (compensating) میکانیزم له شتون څخه پرته، کله چې د بطن عضلي جوړښت تقلص وکړي، نو په دغه مهال کې د ورخ کسپونه به د وینې له جریان سره پورته خواته زور وکړي او وینه به بېرته شاته بنی اذین ته راوګرځي. خو بیا هم، د papillary عضلاتو کوم چې د chordate tendinae په وسیله له کسپونو سره نښتي دي د تقلص په پایله کې بنی اذین داخل ته د کسپونو له ګرځیدنې څخه مخنیوي کیږي.

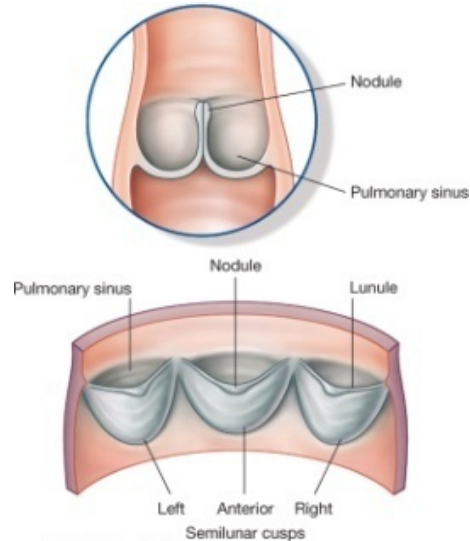
په ساده ډول، د بطنی تقلص پر مهال کې چې سایز یې په ډراماتیکه توګه بدلون مومي، papillary عضلات او ورسره اړوند chordate tendinae ورخونه (والونه) تړل شوي ساتي. سر بېره پردي، له دوه papillary عضلاتو څخه chordate tendinae یې له هر یوه کسپ پورې نښتي دي. دا د بطنی تقلص پر مهال کې د کسپونو له جلاوالي څخه په مخنیوي کې

مرسته کوي. په مناسبه توگه د تړاي کسپيد ورځ (وال) په تړل کېدلو سره وینه له بڼي بطین
څخه وځي او پدې توگه پلمونري تنې ته ننوځي.

پلمونري ورځ (pulmonary valve)

د infundibulum په څوکه کې، د بڼي بطین خروجي لاره، چې په حقیقت کې د پلمونري
تنې دننه ته له یوه سوري څخه عبارت ده، د پلمونري ورځ (وال) په وسیله تړل کېږي (۳.۲۴
انځور). دغه ورځ (وال) له درې نیمه هلالی (semilunar) کسپونو څخه چې ازاده څنډې
پورته د پلمونري تنې دننه ته راوځي تشکیل شويدي. د هر یو کسپ پورتنۍ ازاده څنډه د
nodule of semilunar cusp پنوم، د یوې منځنۍ، پیرې برخې او د lunule of the
semilunar cusp پنوم، د یونړۍ، جنبي برخې لرونکي ده (۳.۲۵ انځور).

د پلمونري ورځ (وال) کسپونه نظر د هغوی جنیني وضعیت ته چې د بطیني خروجي لارې له
تدور څخه مخکې لري په بڼي، کین او مخکېنیو نیمه هلالی (semilunar) کسپونو باندې
نومول شويده. هر یو کسپ د پلمونري تنې د لومړنۍ برخې په ډیوال کې یومتوسع جیب
ډوله سینس جوړوي (۳.۲۵ انځور). د بطیني تقلص په پای کې، د وینې په شاغورځېدنې
سره دغه پلمونري سینسونه ډکېږي او په زور سره کسپونه تړي. د دغه کار په پایله کې له
پلمونري تنې څخه بڼي بطین ته د وینې له بېرته گرځېدنې او بیا ډکېدنې څخه مخنیوي
کېږي.

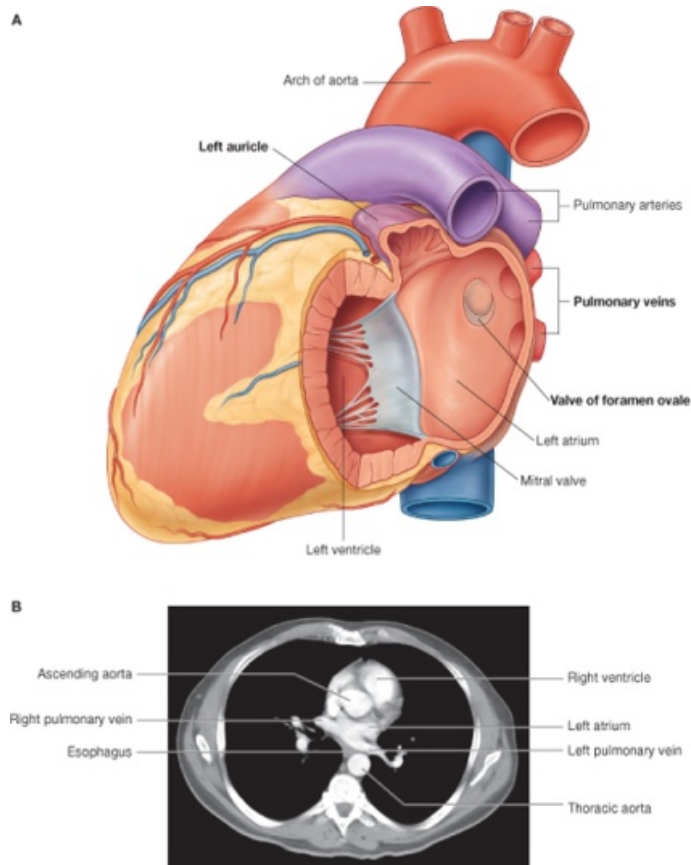


۳.۶۵ انځور د پلمونري ورځ (وال) خلفي منظره.

کين اډين (Left atrium)

- کين اډين د زړه د قاعدې يا خلفي مخ خورا ډېره برخه جوړوي. لکه د بني اډين په شان، کين اډين هم د امبريولو له نظره د لاندي دوه جوړښتونو څخه مشتق شويدي:
- خلفي نيمايي يا دخولې برخې ته يې څلور پلمونري وريدونه رسېږي (۳.۲۲ انځور). دغه برخه يې بنويه ډيوالونه لري او د پلمونري وريدونو له پراکسيمل برخو څخه چې د انکشاف پر مهال کې د کين اډين سره يوځاي کېږي مشتق شوي ده.
 - قدامي نيمايي برخه يې د کين اوريکل سره ادامه موي. دغه برخه يې د pectinati په نوم عضلات لري او د لومړني امبريونيک کين اډين څخه مشتق شوي ده. لکه څنگه چې په بني اډين کې د crista terminalis پنوم يو جوړښت شته دی، برخلاف په کين اډين کې کوم داسی څرگند جوړښت نشته دی چې ترڅو پورتنی دواړه نيمايي برخې سره بېلې کړي.

د دواړو اذیناتو ترمنځ پرده (interatrial septum) د کین اذین د قدامي ډیوال یوه برخه جوړوي. په دغه پرده کې یوه نری یا ټیټه شوي ساحه لیدل کیږي چې دا په حقیقت کې د foramen oval د ورځ (وال) څخه عبارت ده او په بڼي اذین کې د fossa ovalis د ځمکي په مخالف جهت کې قرار لري.



۳.۲۲ انځور کین اذین. A. داخلي منظره. B. محوري computed tomography انځور کین اذین ته د پلمونري وریدونو دننه کېدل بڼي.

د انکشاف پر مهال، د foramen oval ورخ (وال) له کین اذین څخه بنی اذین ته د وینې له تېریدلو څخه مخنیوی کوي. دغه ورخ بنایي په یوشمېر کاهلو خلکو کې په بشپړه توګه ونه تړل شي، بلکې د بنی او کینو اذیناتو ترمنځ د یوې څرګندې لارې په توګه پاتې شي.

کین بطين (Left ventricle)

کین بطين د کین اذین په مخه کې قرار لري. دا د قدامي، ډیافراګماتیک، او کین پلمونري مخونو په جوړښت کې ونډه لري او د زړه څوکه (apex) جوړوي.

وینه کین بطين ته د کین اذیني بطيني (atrioventricular) سوري له لارې ننوځي او پکښې په یوه قدامي جهت سره د څوکې (apex) په طرف جریان مومي. پخپله جوف یې مخروطي شکل لري، د بنی بطين په پرتله یې اوږدوالې ډیره دی، او د مایوکارډیوم (د زړه عضلي) سپره طبقه لري. خروجي لاره یې (د اورټا دهلیز) د بنی بطين د infundibulum شاته قرار لري، د بنوبه ډیوالونو لرونکي ده، او د امبریونیک bulbus cordis څخه مشتق شوي ده.

په کین بطين کې trabeculae carnae د هغو په پرتله کوم چې په بنی بطين کې موجود دي نری او تنکې دي. د عضلي موږو، پلونو، او د trabeculae ټولیزه ښکاریدنه له هغو سره کومې چې په بنی بطين کې شتون لري ورته والی لري (۳.۲۷ انځور).

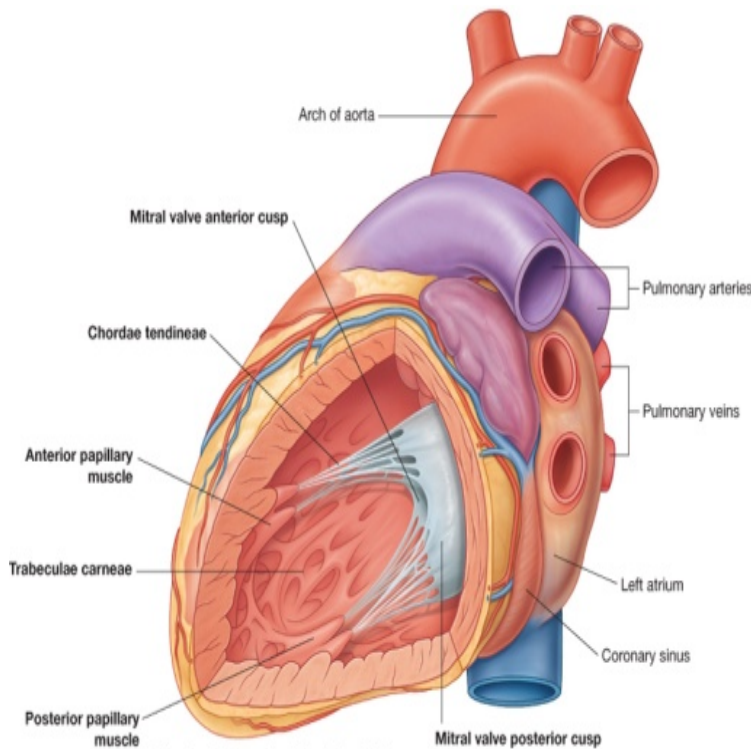
همدارنگه په کین بطين کې هم papillary عضلات، د chordate tendinae سره یوځای لیدل کیږي او جوړښت یې لکه څنګه چې پورته د بنی بطين لپاره تشریح شوه ورته دي. معمولاً په کین بطين کې دوه دانې papillary عضلات لیدل کیږي، کوم چې له قدامي او خلفي papillary عضلاتو څخه عبارت دي او نوموړي عضلات تر هغو چې په بنی بطين کې شتون لري ډیر اوږدوالي لري.

په اناتوميک وضعیت سره، کین بطين له بنی بطين څخه لږ څه شاته قرار لري. ځکه نو د دواړو بطيناتو ترمنځ پرده (interventricular septum) قدامي ډیوال او د کین بطين په

بني خواکې د ډيوال يو څه برخه يې جوړه کړيده. د واورو بطيناتو ترمنځ پرده دوه برخې لري چې عبارت دې له:

- يوه عضلي برخه (a muscular part)؛ او
- يوه غشايي برخه (a membranous part).

عضلي برخه يې پېړه ده او د پردې ډېره برخه يې جوړه کړي، اما غشايي برخه يې په حقيقت کې د پردې له پورتنۍ نرې برخې څخه عبارت دي. په پرده کې بنايي يوه دريمه برخه چې د تړاي کسپيد ورځ (وال) د septal کسپ څخه پورته قرار لري د اذيني بطيني برخې په توگه څرگنده شي. دغه لوړ موقعيت يې د پرده دغې برخې ته د کين بطين او بني اذين ترمنځ ځاي ورکړي ده.



۳.۶۷ انځور د کين بطين داخلي منظره.

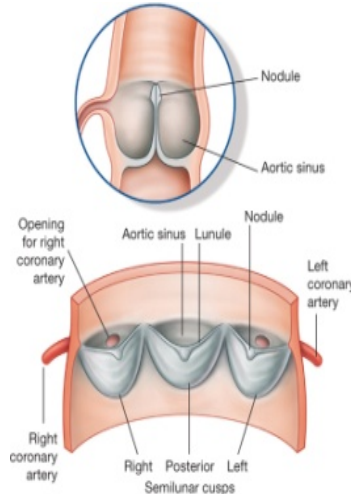
مترال ورخ (Mitral valve)

کین اذیني بطیني سوري کین بطین ته د هغې د پورتنی برخې په بني خلفي خوا کې خلاصیږي. دغه سوري د بطیني تقلص پر مهال کې د مترال ورخ (کین اذیني بطیني ورخ) په وسیله تړل کیږي. څنگه چې دغه ورخ (وال) دوه کسپونه لري کوم چې د قدامي او خلفي کسپونو څخه عبارت دي، ځکه نو ورته د bicuspid ورخ (وال) هم ویل کیږي (۳.۲۷ انځور). د کسپونو قاعدې د یوې فبروزي حلقې پورې کوم چې د سوري داخلي محیط یې احاطه کړي کلک شويدي او کسپونه د کومیشورونو (commisures) په برخوکې یو د بل پسې قرار لري. د papillary عضلاتو او د chordae tendineae تنظیم شوي کرڼه داسې ده لکه څنگه چې د بني بطین لپاره روښانه شوه.

اروتیک ورخ (Aortic valve)

اروتیک ویستیبول یا د کین بطین خروجي لاره، پورته د صاعده اورتا (ascending aorta) سره ادامه مومي. د کین بطین او د اورتا ترمنځ سوري د اروتیک ورخ (وال) په وسیله تړل کیږي. د جوړښت له پلوه دغه ورخ (وال) د پلمونري ورخ (وال) سره ورته دی. دا له درې داسې نیمه هلالی کسپونو څخه تشکیل شويدي کوم چې د هر یو کسپ ازاده څنډه پورته د صاعده اورتا دننې ته راوځي (۳.۲۸ انځور).

د نیمه هلالی کسپونو او د صاعده اورتا د ډیوال ترمنځ جیب ډوله سینسونه شتون لري کوم چې د بني، کین او خلفي اروتیک سینسونو پنومونو یادیري. بني او کین کورونري شریانونه د بني او کین اروتیک سینسونو څخه پیلیږي. له همدې کبله، خلفي اروتیک سینس او کسپ ته ځیني وخت غیر کورونري سینس او کسپ هم ویل کیږي.



۳.۶۸ انځورد اورټيک ورځ (وال) قدامي منظره.

د اورټيک ورځ (وال) دنده د پلمونري ورځ (وال) سره ورته ده، اما نوموړي ورځ يوه اړينه اضافه دنده هم سرته رسوي هغه داسې چې: له بطني تقلص څخه وروسته کله چې وينه بيرته د کين بطين په طرف راوگرځي او اورټيک سينسونه ډک کړي، نو پدي وخت کې نوموړي وينه په خپل کاري توگه د کورونري شراينو په طرف چې له نبي او کين اورټيک سينسونو څخه منشا اخلي زور کوي ترڅو هغوي له وينې څخه ډک کړي.

په کلينک کې

د ورځ (وال) ناروغي (valve disease)

د ورځ (وال) ستونزې د لاندې دوو بنسټيزو ډولونو څخه تشيکل شويدي:

- بې کفايتي (insufficiency)، چې د ورځونو (والونو) د دنده بيزه کمزوتيا په پايله کې رامنځته کېږي؛ او
- تنگ کېدل (stenosis)، د سوري له تنگ کېدلو څخه عبارت دي، کوم چې په بشپړه توگه په خلاصيدلو کې د ورځ (وال) د بې کفايتي له کبله رامنځته کېږي.

د مترال د ورخ (وال) ناروغي معمولاً د تنگوالي (stenosis) او د بي کفایتی (incompetence) یوه داسې مختلطه بڼه لري، کوم چې په عمومي ډول سره پکښې یوه بي متبارزه وي. دواړه تنگوالي او بي کفایتی د ورخ (وال) د دنده یيزې کمزورتيا او په زړه کې د راتلونکي ناوړو بدلونونو لامل ګرځي، کوم چې عبارت دي له:

- د کين بطين هايپرتروفي (کوم چې دا د mitral stenosis په ناروغانو کې لږه د ليدلو وړ ده)؛
- په پلمونري ورید کې د فشار جګیدل؛
- پلمونري اذیما (pulmonary edema)؛
- د کين اذین پراخېدنه (توسع) او هايپرتروفي.

د اورټیک د ورخ (وال) ناروغي دواړه د اورټیک د سوري تنګ کېدل (aortic stenosis) او د اورټیک regurgitation (په شا ګرځيدونکي بهير) کولای شي چې د زړه څرګنده عدم کفایه (heart failure) منځته راوړي.

د زړه په بڼې خوا کې د ورخ (وال) ناروغي (چې پکښې د تیراي کسپید یا د پلمونري ورخونه (والونه) اغیزمن کېږي) په خورا ډیره احتمال سره د عفونت (انفکشن) له کبله پېښېږي. د دې په پایله کې د ورخ (وال) منځ ته راغلي بي کفایتی په بني اذین او بني بطين کې د فشار غېر نورمال بدلونونه منځ ته راوړي، او دوي په خپل وار کولای شي چې د زړه د عدم کفایه لامل وګرځي.

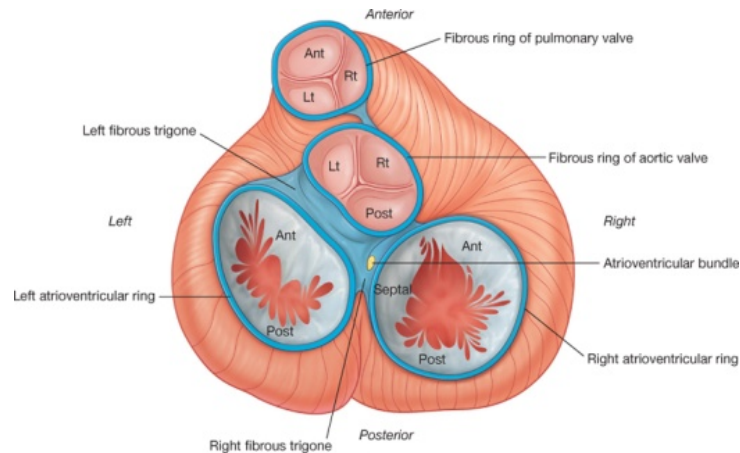
د زړه چوکاټ (Cardiac skeleton)

د زړه چوکاټ چې د اذیناتو او بطيناتو ترمنځ په يو پلان کې ځای په ځای شويده د يو له بل سره د نښلیدلي سيمو په ګډون د څلورو کرپو په څېر د متراکم، فبروزي نښلونکي نسج له ټولګې څخه عبارت دي. د زړه د چوکاټ څلور واړه کرپې د اذیني بطيني (atrioventricular) دواړه سوري، اورټیک سوري او د پلمونري د تنې سوري يې احاطه

کړی دی. دغه کړیو ته anulus fibrosus ویل کیږي. یو د بل سره نښلیدلي سیمې عبارت دي له:

- بنی fibrous trigon، کوم چې د اورټیک کړی، او د بنی اذینې بطینې کړی، ترمنځ د نښلونکي نسج یوه پیره سیمه ده؛
- کین fibrous trigon، کوم چې د اورټیک کړی، او د کین اذینې بطینې کړی، ترمنځ د نښلونکي نسج یوه پیره سیمه ده (۳.۶۹ انځور).

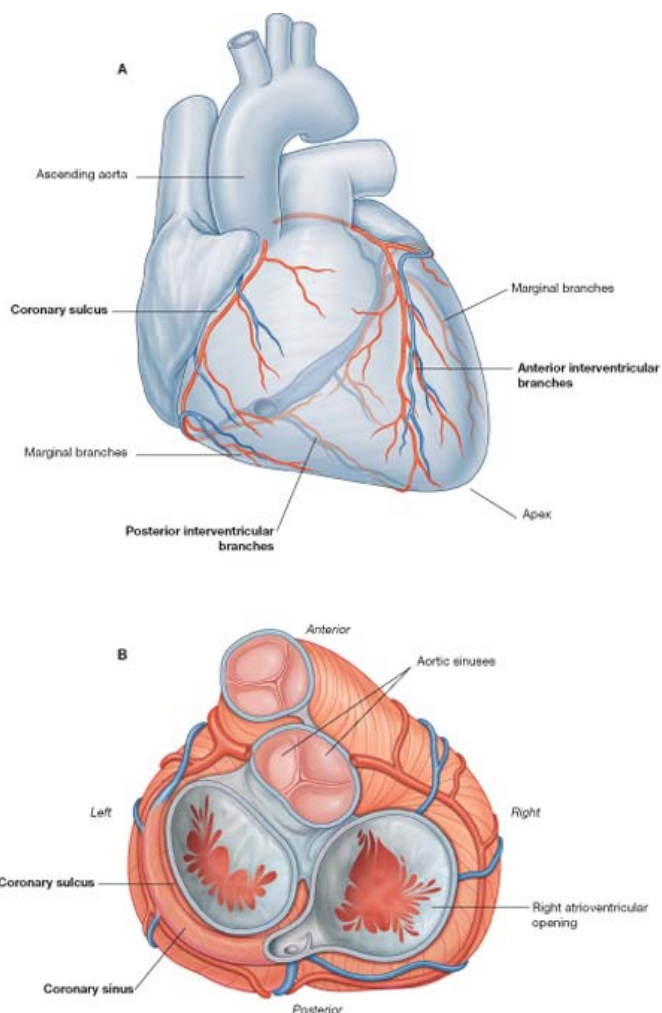
د زړه چوکاټ د کسپونو لپاره د نښلیدلو سیمې تیارې کړيدي او د هغو سوړیو د بشپړتیا په ساتنه کې مرسته کوي کوم چې یې احاطه کړي دي. همدارنگه دا د اذیناتو عضلي جوړښت د بطیناتو له عضلي جوړښت څخه بېلوي. اذیني مایوکارډیوم د کړیو له پورتنۍ څنډې څخه منشا اخلي، مگر بطیني مایوکارډیوم د کړیو له ښکتنۍ څنډې څخه منشا اخلي.



۳.۶۹ انځور د زړه چوکاټ (اذینات ترینه لري کړاي شوي دي).

د زړه چوکاټ د یو متراکمي نښلونکي (connective) نسجي برخې په توګه د برقي جریان له پلوه اذینات له بطیناتو څخه بېلوي. اذیني بطیني (atrioventricular) بندل، چې د

anulus له منح خخه تېرېږي، د اذیني او بطني مایو کارډیوم ترمنځ یوه ځانگړې نښلونکي لاره ده.



۳.۷۰ انځور د زړه درگونو سیستم. A. قدامي منظره. B. پورتنۍ منظره (اذینات لري کړای شويدي).

د کورونری رگونو سیستم

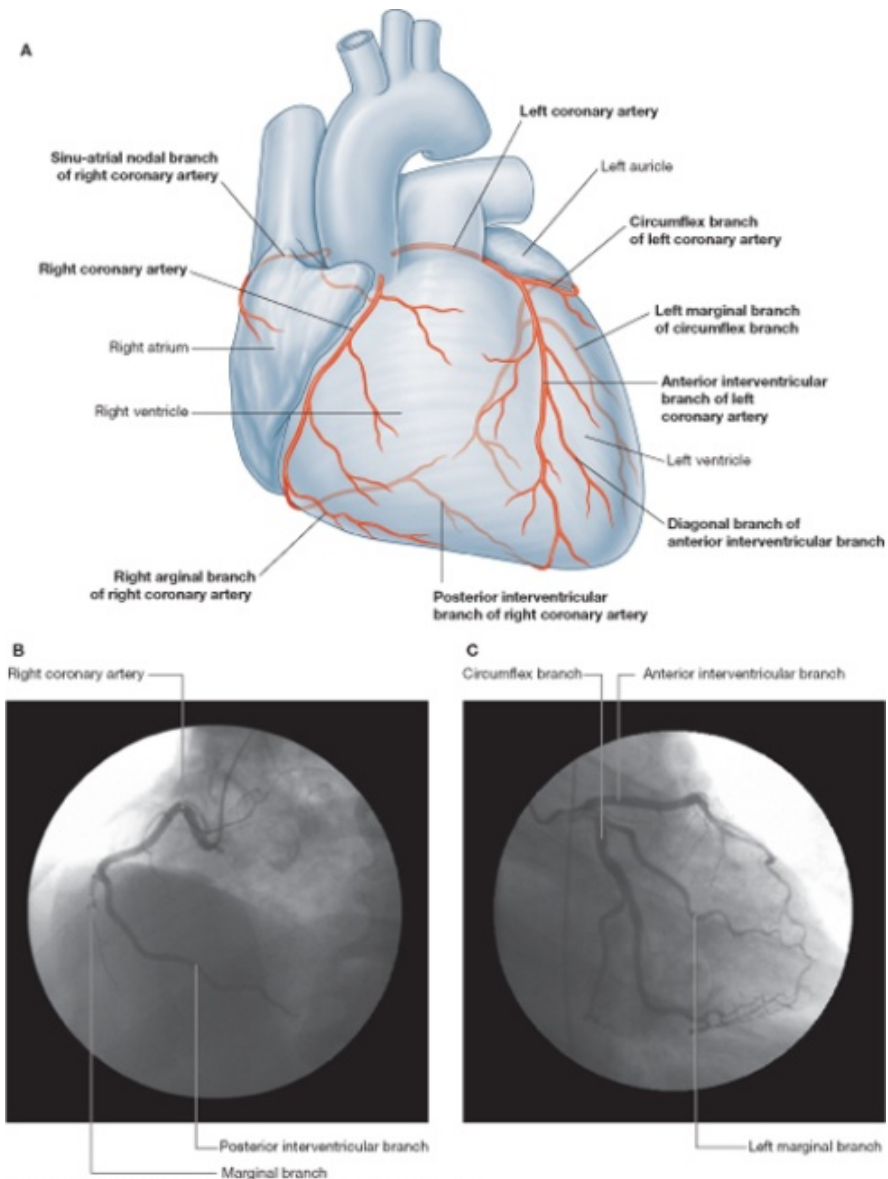
د صاعده (ascending) اورتا په پېل کې له اورټیک سینسونو څخه دوه کورونری شریانونه منشا اخلي او د زړه عضله او نورو انساج یې اروا کوي. دوي د یوې حلقې په ډول په کورونری مېزابه کې له زړه څخه تاویږي، د خپل د سیر په اوږدو کې د څنډې (marginal) او بین البطني (interventricular) څانگې، کومې چې په interventricular مېزابه کې سیر کوي او د زړه څوکی ته نږدې یوبل ته متوجه کیږي ورکوي (۳.۷۰ انځور). د زړه وریډي وینه د قلبي وریډونو (cardiac veins) په وسیله، کوم چې ډیره یې په کورونری سینس (coronary sinus) کې تشیږي تولیدیږي. دغه لوی وریډي جوړښت د زړه په خلفي مخ کې د کین اذین او کین بطن ترمخ په کورونری مېزابه کې ځای لري. کورونری سینس په بني اذین کې د inferior vena cava او د بني اذیني بطیني سوریو ترمخ تشیږي.

کورونری شریانونه

بني کورونری شریان

بني کورونری شریان د صاعده (ascending) اورتا له بني اورټیک سینس څخه منشا اخلي. دا قدام او بني خواته د بني اوریکل او د پلمونری تنې ترمخ تېریږي او وروسته په کورونری مېزابه کې، د بني اذین او بني بطن ترمخ عموداً ښکته کیږي (۳.۷۱ انځور). د زړه ښکتنی څنډې ته په رسیدلو سره، خلف خواته تاویږي او په مېزابه کې د زړه د ډیافراگماټیک مخ او قاعده په طرف ادامه مومي. په دغه مسیر کې، د شریان د اساسي تنې څخه ډیر شمیر څانگې منشا اخلي چې عبارت دي له:

- په سرکې ترېنه د atrial پنوم یوه څانګه بېلېږي کومه چې په مېزابه کې د بڼې اوریکل او صاعده اورتا ترمنځ سیر کوي ، او sinu-atrial nodal څانګه چې د superior vena cava له شاخه د sinu-atrial node د اروا لپاره تېرېږي ورکوي؛
 - یوه بڼه marginal څانګه د بڼې کورونری شریان څخه چې کله د زړه بڼکتني (تېز) څنډه ته نږدې شي (B۳.۷۱ انځور) بېلېږي او د زړه د دغې څنډې په اوږدو کې د زړه څوکې (apex) په طرف ادامه مومي؛
 - کله چې بڼې کورونری شریان د زړه د قاعده او د ډیافراګماتیک مخ ترمنځ سیر کوي، نومخکې لدې چې ترېنه د posterior interventricular پنوم وروستی څانګه، چې په خلفي بین البطيني مېزابه کې ځای لري بېله شي، د atrioventricular node لپاره یوه کوچنۍ څانګه ورکوي.
- بڼی کورونری شریان بڼی اذین او بڼی بطين، sinu-atrial او atrioventricular غوتې، د اذیناتو ترمنځ پرده ، د کین اذین یوه برخه، د بطيناتو ترمنځ د پردې یو پر دریمه خلفي بڼکتني برخې، او د کین بطين خلفي یوه برخې بڼکتني برخې، او د کین بطين خلفي یوې برخې ته اوکسیجن لرونکي وینه سپلاي کوي.



۳.۷۱ انځور د کورونري شرياني سيستم قدامي منظره. A. نښې برجسته کورونري شريان. B. د نښې کورونري شريان کيڼ قدامي مایله منظره. C. د کيڼ کورونري شريان نښې قدامي مایله منظره.

کین کورونری شریان

کین کورونری شریان د صاعده اورتا له کین اورتیک سینس څخه منشا اخلي. دا مخکې لدې چې کورونری میزابې ته ننوځي د پلمونری تنې او د کین اوریکل ترمنځ تېریږي. هغه مهال چې نوموړي شریان لا هم د پلمونری تنې شاته قرار لري، په خپل دوه نهایی څانگو باندې وېشل کیږي چې عبارت دي له anterior interventricular او circumflex څانگو څخه (A۳.۷۱ انځور).

- قدامي بین البطني (interventricular) څانگه چې د left anterior descending شریان یا LAD پنوم هم یادېږي د پلمونری تنې د کین اړخ چاپېره تیرېږي او په مایله توگه په قدامي بین البطني میزابه کې د زړه څوکې (apex) په طرف ښکته کیږي (C۳.۷۱ انځور). په دغه مسیر کې ورڅخه ښایي چې یو یا دوه diagonal څانگې، چې د کین بطن په قدامي سطحه کې په مایله توگه ښکته کیږي، منشا اخلي؛
- د circumflex څانگه په کینه کورونری میزابه کې کینې خواته تېریږي او د زړه د قاعدې او د ډیافراگماتیک مخ ترمنځ سیر کوي او معمولاً خلفي بین البطني میزابه ته تر رسیدلو مخکې پای ته رسیږي. همدارنگه د نوموړي شریاني څانگې څخه د کین marginal شریان په نوم یوه بله لویه څانگه منشا اخلي او د زړه د مدورې پخې څنډه د پاسه ښکته کیږي.

د کین کورونری شریان څانگې داسي توزیع شوي دي چې هغه یې پدې وړ گړځولي ترڅو د کین اذین او د کین بطن خورا ډیرې برخې او د atrioventricular بندل او د هغې د څانگو په شمول د بطناتو ترمنځ د پردې ډیره برخه اروا کړي.

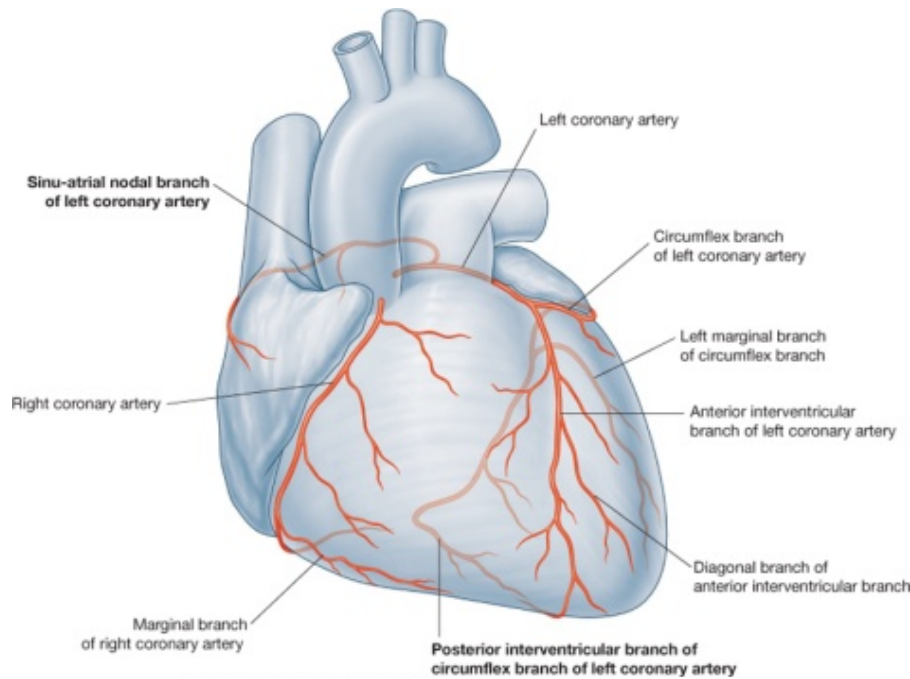
د کورونری شریانو د توزیع په طرز کې توپيرونه

د کورونری شریانو د ښستیزې توزیع په طرز کې کوم ستر توپيرونه چې پېښېږي په

لاندې ډول سره دي:

- د بڼې او کین کورونري شریانونو د توزیع طرز چې پورته تشریح شوله ډیر معمول او له یو بڼې برجسته کورونري شریان څخه تشکیل شوی دی. دا پدې مانا ده چې خلفي بین البطني (posterior interventricular) څانګه له بڼې کورونري شریان څخه منشا اخلي. ځکه نو بڼی کورونري شریان د کین بطن د خلفي ډیوال لویه برخه سپلاي کوي او د کین کورونري شریان د circumflex څانګه نسبت هغې ته کوچنۍ ده.

- په مقایسوي توګه، په هغه زړونو کې چې یوه برجسته کین کورونري شریان لري، خلفي بین البطني (posterior interventricular) شریان له circumflex شریان څخه منشا اخلي او د کین بطن د خلفي ډیوال لویه برخه سپلاي کوي (۳.۷۲ انځور).



۳.۷۲ انځور کین برجسته کورونري شریان.

- د توپیرنو بله برخه یې د sinu-atrial او atrioventricular غوتو شریانې سپلاي پورې اړه لري. په ډیرو مواردو کې، دغه دواړه جوړښتونه د ښي کورونري شریان په وسیله سپلاي کېږي. په هر حال، ځیني وختونه د کین کورونري شریان د circumflex خانګې څخه یو شمېر رګونه هم نوموړي جوړښتونه سپلاي کوي.

په کلینیک کې

د کورونري شریانونو لپاره کلینیکي اصطلاحات

د عمل په ډګر کې، ډاکټران د کورونري رګونو لپاره الټرناټیف نومونه کاروي. د لنډ کین کورونري شریان څخه د left main stem vessel په توګه یادونه کېږي. د دغه شریان له یوه لومړنۍ خانګې څخه، چې له anterior inter ventricular شریان څخه عبارت دي، د left anterior descending شریان (LAD) په نوم هم یادونه کېږي. په ورته توګه، د ښي کورونري شریان وروستنۍ خانګه یې چې له posterior interventricular شریان څخه عبارت دي، د posterior descending شریان (PDA) په نوم هم یادونه کېږي.

په کلینیک کې

د کورونري شریان ناروغي

د یو لوي کورونري شریان انسداد له کبله د مایوکارډیوم د یوې سیمې د نابسیا او کسیدجیشن او حجروي مړینې (یعنې myocardial infarction) رامنځ ته کېږي. د دغو پېښو شدت د اخته شوي شریان سایز او موقعیت پورې اودا چې انسداد یې بشپړ دی یا نه دی تړلې. د جزئي انسداد له کبله ښايي د تمرین په مهال یا ترېنه وروسته درد (angina) پیدا شي. وصفي اعراض یې د سینې له دورندوالي یا تر فشار لاندې راتللو څخه عبارت دي، کوم چې شدت یې ډیر زیات، له شلو دقیقو څخه ډېر دوام مومي، او له خوله کېدلو سره مل وي. معمولاً د سینې درد (ناروغ ورڅخه داسې توصیف کوي کوم چې پر سینه

باندې يې فيل ناست وي يا هم د خپل موټي شوي لاس په وسيله سينې ته فشار ورکوي) دواړو لاسونو (له اوږې څخه تر نوکانو پورې)، په ځانگړي توگه کين لاس ته خپرېږي، او کيدلای شي چې له زړه بدوالي سره يوځاي وي. معمولاً سريان کلاسيک ډول يې تجربه کوي. بنځې بنايې غير وصفې کلينکي نښې ولري لکه درد يې د تېره کيفيت په لرلو سره په شا، اوږه، ژامه، غاړه يا ايپي گاستريک ناحيه پورې متمرکز وي. د اسکيميا او انفارکشن شدت پدې پورې تړلي ده چې په کوم سرعت سره په شريان کې انسداد يا تنگوالي پېښه شويده او ايا د څنگ په څنگ (collateral) چينلونه د انکشاف چانس شته او که نه. اوس مهال په جزئي يا بشپړ مسدود شويو کورونري شريانونو کې د وينې بهير د ښه کېدلو لپاره زيات شمير پروسيجرونه شتون لري چې عبارت دي له:

- **Coronary angioplasty** يوه داسې تخنيک دی چې په ترڅ کې يو اوږد نری تيوب (يوکټيتر) په ورانه کې د فيمورال شريان ته په دننه کولو سره د external او common iliac شريانونو څخه تېر او پدې توگه په اورټا کې د کورونري شريانونو سرچينې ته رسول کېږي وروسته بيا يوه نری سيم کورونري شريان ته پاس او د تنگ شوي برخې څخه د تېرېدلو لپاره کاورل کېږي. د سيم برسيره، يوه نرمه بالون تير او د انسداد يا تنگه شوي برخه کې پرسول کېږي، چې ترڅو هغه پراخه کړي.
- کچيري د کورونري شريان ناروغي ډيره شديده وي، نو بايد درملنه يې د کورونري انجيوپلاستي په وسيله وشي، په داسې پېښو کې بنايې د **coronary artery bypass grafting** جراحي درملنې ته هم اړتيا وي. پدغه وروستۍ درملنه کې له ښکتنۍ اندام (نهایت) څخه د great saphenous ورید جلا او د يو اتولوگ پيوند په توگه کارول کېږي. دا په څو ټوټو باندې هم وېشل کيدلای شي، کوم چې له هريوې ټوټې څخه د کورونري شريانونو د مسدود شويو برخو د پايپس کولو لپاره

گټه پورته کیدلی شي . د دغه وځې لپاره له radial او له internal thoracic شریانونو څخه هم گټه اخیستل کیدلی شي.

په کلینک کې

د زړه معموله مورزادي (congenital) عیبونه

ډېر معمول اېنارملټی گانې چې د انکشاف پر مهال کې پېښېږي له هغوو څخه عبارت دي کومې چې په اذیني او بطیني پردو کې د یوه عیب له کبله رامنځته کېږي. د اذیناتو ترمنځ په پرده (interatrial septum) کې یو عیب ویني ته اجازه ورکوي ترڅو د زړه له یوې خوا څخه بلې خواته له هغه خونې (چمبر) څخه چې لوړ فشار لري هغې ته چې ټیټ فشار لري تېر شي؛ د کلینک له نظره دغې ته یوه لار بدلونه (shunt) ویل کېږي. په اذیني پرده کې یو عیب (atrial septal defect) یا (ASD) اوکسیجن لرونکې وینې ته اجازه ورکوي ترڅو له کین اذین څخه (چې لوړ فشار لري) د ASD له لارې ښي اذین ته (چې ټیټ فشار لري) تېر شي. د ASD ډیر ناروغان بې عرضه وي، خو په ځینو مواردو کې ښایي اړینه وي چې ترڅو ASD په جراحي یا endovascular لارو چارو سره وتړل شي. ځیني وخت، د ډېرو کالونو په تېرېدلو سره ښي اذین ته د وینې ډیر شوي جریان له کبله د ښي اذین او ښي بطین هایپرتروفي او د پلمونري تنې پراخیدنه (توسع) منځ ته راځي، کومه چې په pulmonary arterial hypertension باندې منتج کېږي.

د زړه د مورزادي عیبونو له ډلې څخه تر ټولو ډېر معمول د ventriculoseptal defect (VSD) څخه عبارت دی کوم چې د بطیناتو ترمنځ په پرده کې پېښېږي. دغه ټپونه (lesions) د پردې (septum) په غشایي (membranous) برخه کې ډېر معمول وي او دوي وینې ته اجازه ورکوي ترڅو له کین بطین څخه (چې لوړ فشار لري) ښي بطین ته (چې ټیټ

فشار لري) تېر شي؛ د دي په پايله کې د بڼې بطين هايپرتروفي او پلمونري هايپرتينشن منځته راځي. کچيرې دغه عيبونه په کافي اندازې سره لوي وي او له درملنې څخه پاتې شي نو پدې صورت کې VSDs کولی شي چې داسې څرگندې کلينکي ستونزې رامنځته کړي چې بيا بڼايې د جراحي درملنې ايجاب وکړي.

ځيني وخت، ductus arteriosus، چې د پلمونري شريان کينځانگه د اورټا د قوس له بڼکتني مخ سره نښلوي، د زيږيدنې په مهال کې ونه تړل شي. کله چې دغه حالت پيښ شي، نو د ابهر د قوس څخه (چې جگ فشار لري) اوکسيجن لرونکي وينه د پلمونري شريان کينځانگي ته (چې ټيټ فشار لري) تېرېږي او پدې توگه په پلمونري شريان کې د فشار لوړوالی (pulmonary hypertension) منځته راوړي. دغه حالت ته patent يا persistent ductus arteriosus (PDA) ويل کيږي.

دغه ټول عيبونه له کينځانگه بڼې خواته يوه لار بدلونه (shunt) منځ ته راوړي، کوم چې په ترڅ کې د کينځانگه څخه اوکسيجن لرونکي وينه بڼې زړه ته دننه او هلته د هغې له deoxygenated وينې سره مخکې لدې چې د پلمونري دوران ته بيا ورگډ شي يوځاي کيږي. په طبيعي ډول سره، د دغو شنتونو سره ژوند ادامه موندلی شي، اما بڼايې چې جراحي يا endovascular درملنه يې اړينه وي.

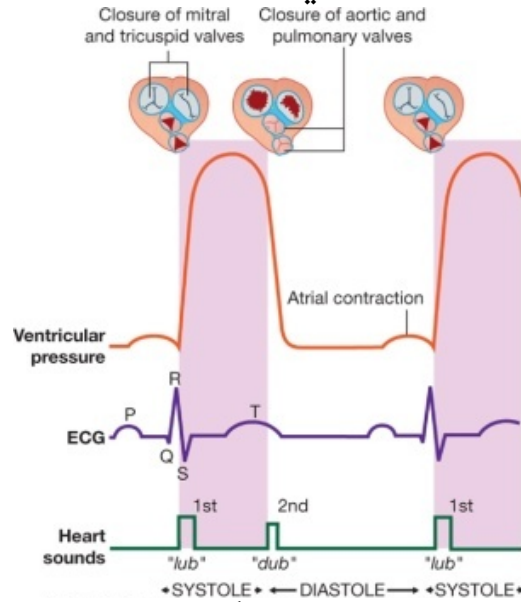
په نادره توگه، يو شنت له بڼې خوا څخه کينځانگه خواته وي. په جلا ډول سره دغه ډول شنت وژونکي دی؛ په هر حال، اکثراً دغه ډول شنت له نورو انومالي گانو سره يوځاي وي، داسې چې پکې يو اندازه deoxygenated وينه سږو او سيستمیک دوران ته بېرته راگرځي.

په کلينیک کې

زړه اوريدنه (Cardiac auscultation)

د زړه اوريدنه چې د زړه د اوريدو وړ نورمال سایکل څخه څرگندونه کوي، ډاکتر ته فرصت ورکوي چې ترڅو د زړه د ضربانونو شمير، ريتم او ترتيب يې ارزيايي کړي. سربېره

پردي، د زړه مرمرونه (cardiac murmurs) چې د قلبي سایکل د مراحلو په اوږدو کې مخصوص غبرونه دي تشخیص کیدلای شي (۳.۷۳ انځور).



۳.۷۳ انځور د زړه غبرونه او د ورځ (وال) له تړولو، الکتروکارډیوگرام (ECG)، او بطني فشار سره اړیکه څنگه دي.

د زړه وریډونه

کورونری سینس د زړه یو لوی وریډ دی، کوم چې ورته د څلورو نورو مرستیالو وریډونو وینه رسیږي او عبارت دي له: لوی (great)، منځنی (middle)، کوچنی (small) او خلفي (posterior) قلبي وریډونو څخه.

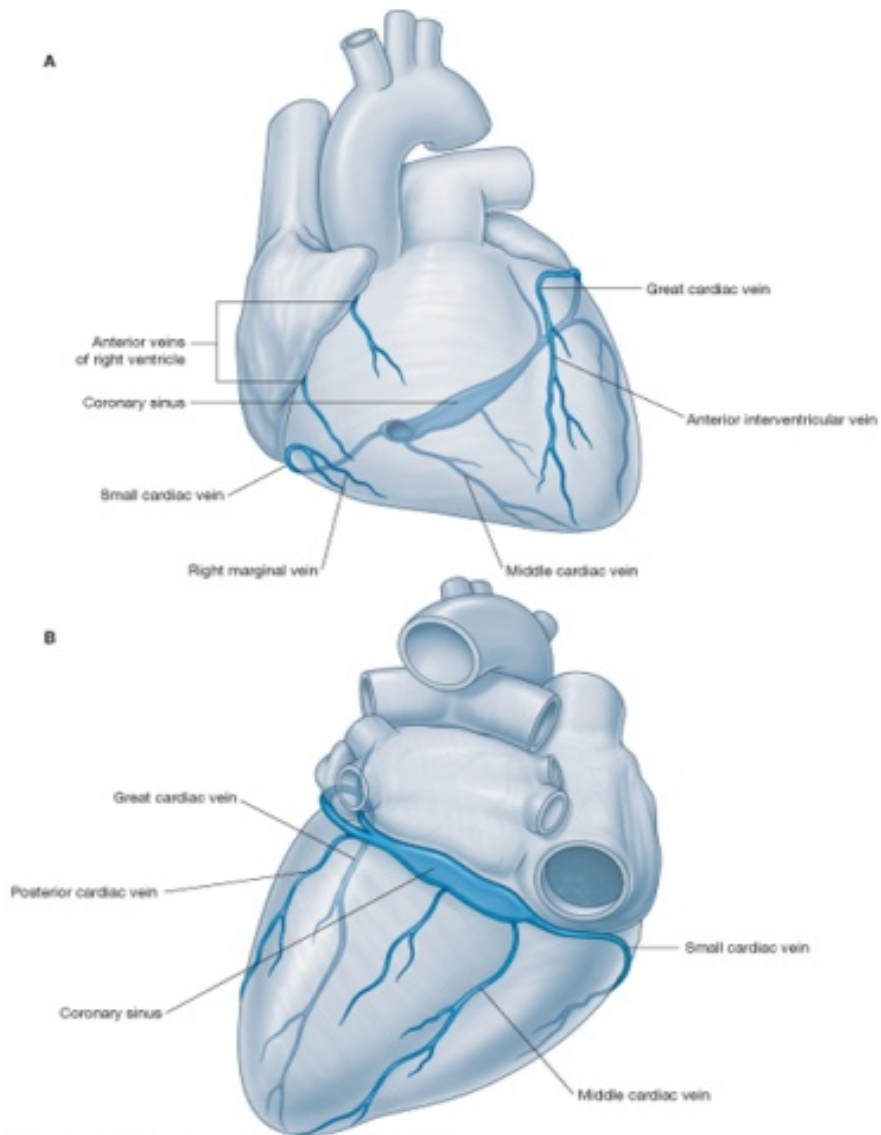
لوی قلبي وریډ (Great cardiac vein)

لوی قلبي وریډ د زړه له څوکې څخه پېل کېږي (A۳.۷۴ انځور). دا په قدامي بین البطني مېزابه کې، چیرې چې د anterior interventricular شریان سره مجاورت لري او ډیر د anterior interventricular وریډ پنوم هم یادیږي، پورته کیږي. د زړه لوی وریډ،

کوروئري میزابې ته په رسېدلو سره سم کین خواته تاویږي او د زړه د قاعدې او ډیافراگماتیک مخ ترمنځ خپل سیر ته ادامه ورکوي. په دغه برخه کې، د کین کوروئري شریان د circumflex څانګې ترڅنګ قرار نیسي. لوی قلبی ورید په کوروئري میزابه کې د خپلې لارې په اوږدو کې په تدریجی توګه لویږي ترڅو کوروئري سینس، چې ښي اډین ته دننه کیږي جوړه کړي (B۳.۷۴ انځور).

منځنی قلبی ورید (Middle cardiac vein)

منځنی قلبی ورید (posterior interventricular ورید) د زړه څوکې ته نږدې پیل او په خلفي بین البطيني میزابه کې د کوروئري سینس په طرف پورته کیږي (B۳.۷۴ انځور). دا په خپل ټول مسیر کې د ښي کوروئري شریان له posterior interventricular څانګې سره مل وي.



۳.۷۴ انخورد زړه لوي وريدونه A. د زړه د لويو وريدونو قدامي منظره. B. د زړه د لويو وريدونو خلفي بنسکتني منظره.

کوچنی قلبی ورید (Small cardiac vein)

کوچنی قلبی ورید د بڼې اذین او بڼې بطن ترمنځ د کورونري میزابې په بڼکتنی قدامی برخه کې پېل کیږي (A۳.۷۴ انځور). دا پدغه میزابه کې د زړه د قاعدې او ډیافراگما تیک مخ ترمنځ میزابې ته ادامه مومي او پدغه ځای کې کورونري سینس ته د هغې د اذینې نهایت په برخه کې دننه کیږي. دا په خپل ټول مسیر کې د بڼې کورونری شریان یو ملگری بلل کیږي او بڼایي ورته د بڼې marginal ورید وینه هم ورسپړی (A۳.۷۴ انځور). دغه کوچنی ورید د زړه د تیرې (acute) څنډې په اوږدو کې د بڼې کورونري شریان د marginal څانگې ملگری کوي. که چیرې بڼې مارجینل ورید د کوچنی قلبی ورید سره یوځای نشي، نو پدیسورت کې دا نېغ په نېغه بڼې اذین ته دننه کیږي.

خلفی قلبی ورید (Posterior cardiac vein)

خلفی قلبی ورید د کین بطن په خلفی مخ کې د منځنی قلبی ورید څخه لږ څه په کین خوا کې موقعیت لري (B۳.۷۴ انځور). دا یا نېغ په نېغه کورونري سینس ته دننه کیږي یا هم د لوی قلبی ورید سره یوځای کیږي.

نور قلبی وریدونه

د زړه په وریدي تخلیه کې د قلبی وریدونو دوه اضافی گروپونه هم ونډه لري کوم چې عبارت دي له:

- د بڼې بطن قدامی وریدونه (قدامی قلبی وریدونه) د کوچنیو وریدونو څخه عبارت دي کوم چې د بڼې بطن په قدامی سطحه کې منځته راځي (A۳.۷۴ انځور). دوي د کورونري میزابې څخه تیرېږي او د بڼې اذین قدامی ډیوال ته نفوذ کوي. دوي د بڼې بطن د قدامی برخې وریدي وینه تشوي. که چیرته بڼې مارجینل ورید

کوچنی قلبی ورید ته تش نشی نو هغه هم شونی ده چې د دغه ګروپ یوه برخه جوړه کړي.

• د زړه یو ګروپ خورا ډېر کوچنی وریدونو (veins of یا venae cordis minimae) thebesius) څخه هم یادونه شویده. دوي نېغ په نېغه د زړه په جوفونو کې تشیږي، او ځینې وخت د کین اذین سره، او په لږ اندازه د کین بطین سره اړیکه لري. کورونری لمفاوي رګونه (coronary lymphatics)

د زړه لمفاوي رګونه د کورونری شریانونو سیر تعقیبوي او دوي په بنسټیز ډول په:

- براخیو سفالیګ غوتو کې، چې د براخیو سفالیګ ورید په مخه کې قرار لري؛ او
- په تراخیوبرانشیل غوتو کې چې د وچه غاړې (trachea) په بنسټیز نهایت کې قرار لري تشیږي.

د زړه بیونکی سیستم (Conduction system)

د اذیناتو او بطیناتو عضلي جوړښت پخپل سر د قبض کېدلو وړتیا لري. د زړه بیونکی سیستم په عضلي جوړښت کې قبض کیدل پیل او تنظیموي. د زړه بیونکی سیستم د غوتو (nodes) او د ځانګړو قلبی عضلي (مایوکارډیل) حجراتو له شبکې څخه چې په لاندې څلورو بنسټیزو ګروپونو کې تنظیم شوي دي تشکیل شویده:

- د sinu-atrial غوټه؛
- د atrioventricular غوټه؛
- د atrioventricular بندل او د هغې بڼې او کین بندل برانچونو سره؛
- د بیونکی حجراتو سب اندوکارډیل شبکه (د purkine تارونه).

د زړه بیونکی سیستم په بې ساري توګه داسې توزیع شویډې کوم چې د پارونې/قبض کیدنې یوه طرفه اړینه لاره یې جوړه کړیده. ددغې لارې په اوږدو کې، د بیونکی سیستم لوی څانګې له شاخوا مایوکارډیوم څخه د نسلونکي نسج (connective tissue) په وسیله بېلې شویډي. دا د زړه د عضلي تارونو د ناوړه پارونې او قبض کېدلو په لږولو کې هڅه کوي.

په سب اندوکارډیل شبکه کې د دنده اییزو اړیکو شمېره د بیونکې لاور او د زړه د عضلي جوړښت ترمنځ ډیرېږي. ځکه نو د پارونې او د قبض کېدلو داسې یو طرفه څپه منځته راځي، کومه چې د papillary عضلاتو او د بطيناتو د څوکو څخه د شرياني خروجي لارو په طرف ځي.

Sinu-atrial غوټه

سیالې (impules) په سینو-اتریل غوټه کې چې د زړه د pacemaker (د زړه د ضربان تنظیم کونکي دستگاه) څخه عبارت دي منځته راځي. د حجراتو دغه ټولګه د crista terminalis په پورتنی نهایت کې چیرې چې د superior vena cava ورید له بڼې اذین سره یوځای کیږي شتون لري (A٣.٧٥ انځور). همدارنګه دا د بڼې اذین د هغو برخو ترمنځ د یوځای کېدو ځای هم دی کوم چې د امبریونیک sinus venosus او proper atrium څخه مشتق شویډي.

د sinu-atrial غوټې په وسیله تولید شوي پارونکي سیګنالونه په اذیناتو کې له یوې خوا څخه بلې خوا ته خپریږي او پدې توګه د عضلي تقبض لامل کیږي.

Atrioventricular غوټه

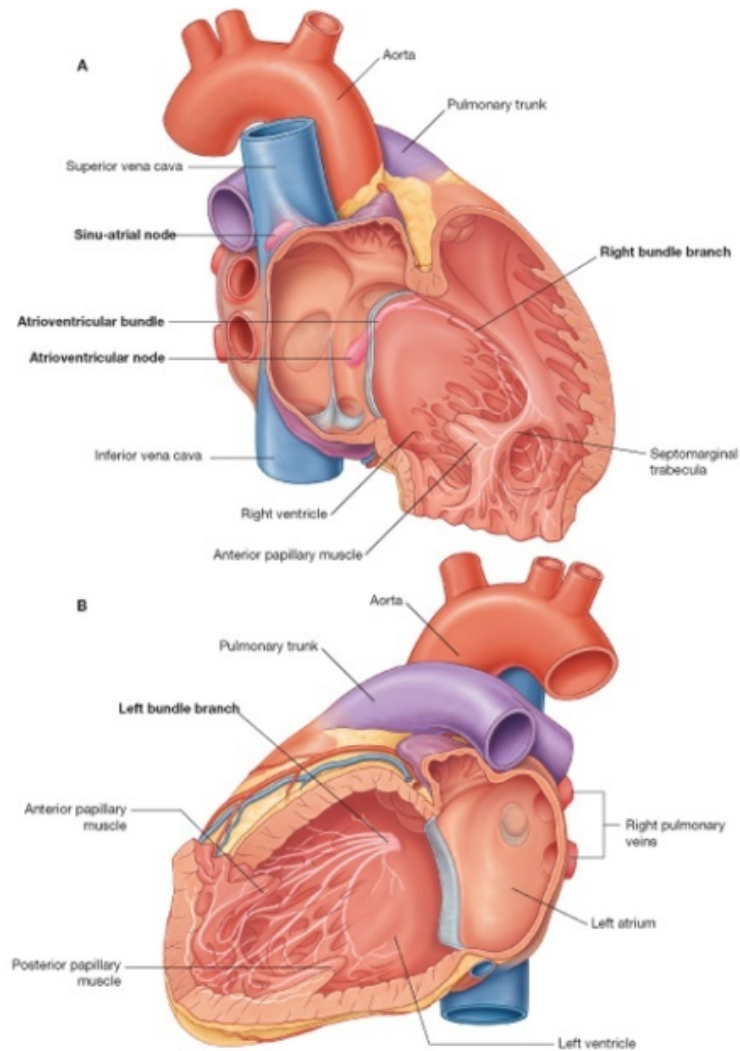
په دواړو اذیناتو کې پارونکي موجې په یوه وخت کې د atrioventricular غوټه، چې د کورونري سینس سوري ته نږدې، د ترای کسپید ورځ د سیپتل کسپ نښتي برخې سره

جوخت، او د اذیني بطیني پردې (atrioventricular septum) په سیمه کې شتون لري،
تحریک کوي.

د atrioventricular غوټه د ځانگړو حجراتو یوه ټولگه ده کومه چې د بیونکي نسج د یوه
پرمختللي سیستم، یانې د atrioventricular بندل پیل کیدونکی برخه جوړوي. دغه بندل
پارونکي سیالې (excitatory impulses) ټول بطیني عضلي جوړښت ته رسوي.

Atrioventricular بندل

Atrioventricular بندل د atrioventricular غوټې یو نېغ امتداد موندلی جوړښت دی
(A۳.۷۵ انځور). دا مخکې لدې چې په نبي او کین بندلونو باندې ووبشل شي د بطیناتو
ترمنځ پردې د ممبرانوز برخې د ښکتنې څنډې په اوږدو کې سیر کوي.



٣.٧٥ انځور د زړه بيونکي سيستم. A. بنی خونې (چمبرونه). B. کينې خونې (چمبرونه).

بني بندل برانچ د بطیناتو ترمنځ د پردې پر بنی خوا کې د بني بطین د څوکې په طرف ادامه مومي. دا له پردې څخه septomarginal trabecula ته ننوزي ترڅو د قدامي papillary عضلي قاعدې ته ورسېږي. په دغه برخه کې، وپشل کېږي او د زړه د بيونکي سيستم له

ورستیو اجزاو سره، چې د بطیني بیونکي حجراتو د سب اندوکار دیل شبکه یا پورکنج تارونو څخه عبارت دي ادامه مومي. د ځانگړو حجراتو دغه شبکه په ټول بطین کې هره خواته یې داسې خپره شویده ترڅو د papillary عضلاتو په گډون ټول بطیني عضلي جوړښت سپلاي کړي.

کین بندل برانچ د بطیناتو ترمنځ د پردې کین خواته تېر او د کین بطین د څوکې په طرف بنکته کیږي (B3.75 انځور). دا د خپلې لارې په اوږدو کې داسې ځانگړې ورکوي کومې چې په پای کې د بیونکي حجراتو د سب اندوکار دیل شبکې (پورکنج تارونو) سره ادامه مومي. لکه په بني خواکې، د ځانگړو حجراتو دغه شبکه پاریدونکي تحریکات (excitatory impulses) د بطین په ټولو برخو کې خپروي.

په کلینک کې

د زړه بیونکي سیستم

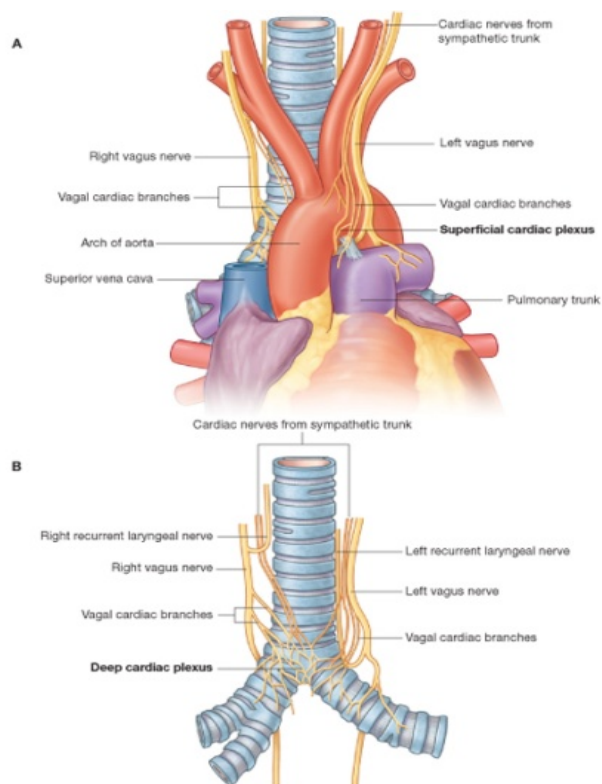
د زړه بیونکي سیستم د کورونري شریان دناروغي په وسیله اغیزمن کیږي. که چیرې کورونري بیونکي سیستم ته د وینې جریان قطع شي نو پدې حالت کې د زړه په نورمال ریتم کې گډوډي منځ ته راځي. که چیرې د ریتم یوه بی نظمي (dysrhythmia) د زړه د ضربانونو شمېر (rate) یا د چمبرونو د قبض کیدلو نظم او ترتیب، اغیزمن کړي، نو د دغې په پایله کې امکان لري چې د زړه عدم کفایه (heart failure) او مړینه پېښه شي.

د زړه تعصیب

د محیطي عصبي سیستم (PNS) خودکاره (autonomic) برخه د لاندې موضوعاتو په کنټرولولو کې نېغ په نېغه مسولیت لري:

- د زړه د ضربانونو شمېر (heart rate)؛
- د هر انقباض قوت؛

• د زره محصول (cardiac output).



۳.۷۶ انځور قلبي شبکه A. سطحې B. ژوره.

د پاراسمپاتيک او سمپاتيک دواړو سیستمونو څانگې د قلبي شبکې (cardiac plexuse) په جوړښت کې برخه اخلي. دغه شبکه له یوې سطحې برخې څخه، کوم چې د اورټا د قوس څخه لاندې د هغې او پلمونرې تنې ترمنځ موقعیت لري (A۳.۷۲ انځور)، او له یوې ژوره برخې څخه، چې د اورټا د قوس او دوچه غاړې (تراخیا) د تشعب ترمنځ قرار لري تشکیل شويدي (B۳.۷۲ انځور).

د قلبي شبکې (cardiac plexus) عصبي خانگې د غوتې نسج (nodal tissue) او د بيونکي سيستم په نور اجزاوو، د کورونري وينې رگونو، او د اذيناتو او د بطيناتو پر عضلي جوړښت اغيزه کوي.

پاراسمپاتيک تعصیب

د پاراسمپاتيک سيستم په پارونې سره:

- د زړه د ضربانونو شمير کميږي؛
- د انقباض قوت يې کميږي؛
- کورونري شريانونه تنگ کيږي.

زړه ته preganglionic پاراسمپاتيک تارونه له بنې او کيڼي واگوس اعصابو څخه د قلبي خانگو په توگه رسيږي. دوي قلبي شبکې ته دننه کيږي او په گانگليونونو (ganglia) کې کوم چې د شبکې دننه يا هم د اذيناتو په ديوالونو کې قرار لري سينپس کيږي.

سمپاتيک تعصیب

د سمپاتيک سيستم په پارونې سره:

- د زړه د ضربانونو شمير ډېرېږي؛
- د انقباض قوت يې ډېرېږي؛

سمپاتيک تارونه زړه ته له سمپاتيک تنې څخه د قلبي اعصابو له لارې رسيږي. د پورتنيو څلورو يا پنځو توراسيکو نخاعي سکمنتونو څخه preganglionic سمپاتيک تارونه سمپاتيک تنې ته دننه کيږي او په منځ کې پرمخ ځي. دوي په سرفيکل او پورتنني توراسيکو گانگليونو کې سينپس کيږي، او postganglionic تارونه يې د دوه اړخيزو خانگو په توگه د سمپاتيک تنې څخه تر قلبي شبکې (cardiac plexus) پورې پرمخ ځي. د

قلبي شبکې څخه کوچني څانگې، چې په حقيقت کې مختلط اعصاب دي يانې دواړه سمپاتيک او پاراسمپاتيک تاورنه لري، زړه سپلاي کوي.

حشوي ننه ايستونکي (Visceral afferents)

له زړه څخه حشوي ننه ايستونکي عصبي تاورنه هم د قلبي شبکې يوه برخه جوړوي. دغه تاورنه د قلبي شبکې له منځ څخه تېرېږي او مرکزي عصبي سيستم ته په قلبي اعصابو کې د سمپاتيک تنې څخه او په واکل قلبي څانگو کې بېرته راگرځي.

د واکل قلبي اعصابو پورې اړوند ننه ايستونکي (afferent) عصبي تاورنه واکوس عصب (لسم دماغي عصب) ته راگرځي. دوي د وينې فشار او د وينې کيمياوي ترکيب بدلونونه حس کوي او لدې کبله په بنيادي توگه د زړه له عکساتو (reflexes) سره اړيکه لري.

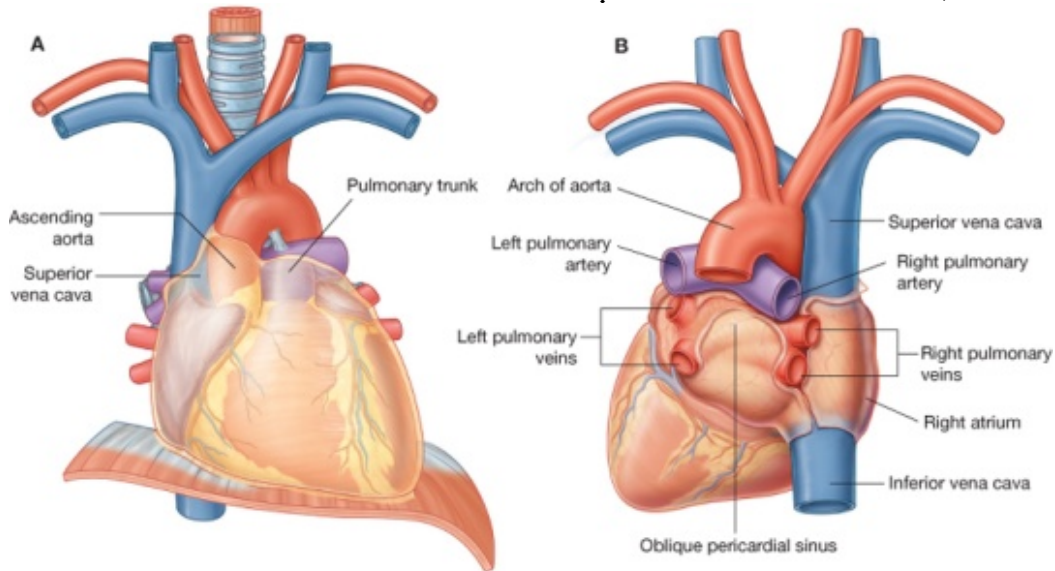
د سمپاتيک تنې د قلبي اعصابو پورې اړوند ننه ايستونکي عصبي تاورنه د سمپاتيک تنې سرفيکل يا هم توراسيک برخو ته راگرځي. که چيرې دوي د تنې په سرفيکل برخه کې قرار ولري، نو پدې صورت کې دوي په طبيعي ډول سره د تېر هغه سيمې ته چيرې چې دوي د پاسنۍ څلور يا پنځه توراسيکو نخاعي سگمنټونو ته د سمپاتيک تنې د توراسيکې سيمې له ننه ايستونکي عصبي تاورنو سره يوځاي بېرته ننوزي نښته کيږي. دغه ننه ايستونکي عصبي تاورنه د زړه څخه د درد احساس، چې په حجروي سطحې پيښه شوي نسجې زيان (يانې د زړه اسکيميا) څرگندوي، ليرېدوي. دغه درد ډير د پوستکي هغه سيمو ته ليرېل کيږي کوم چې د ورته نخاع شوکي لېولونو په وسيله سپلاي شويدي.

پلمونري تنه (Pulmonary trunk)

پلمونري تنه د پريکارډ د کڅوړې په دننه کې ځاي لري (۳.۷۷ انځور)، د سيروز پريکارډيوم د حشوي طبقې په وسيله پوښل شوي ده او د صاعده اورټا سره يوځاي په يو گډ شپټ کې قرار لري. دا د بني بطين له conus arteriosus څخه د پلمونري تنې د سوري په برخه کې لږ څه د اورټيک سوري او صاعده اورټا په مخه کې پيل او داسې پورته کيږي،

کوم چې شاته او کین خواته سیر کوي، په پیل کې د صاعده اورټا په مخه کې او وروسته په کین خوا کې قرار نیسي. د پلمونري تنه کابو د پنجم (V) او شپږم (VI) توراسیکو فقراتو ترمنځ د غضروفي ډیسک په برابری، د سترنوم د کین څنډې په مقابل کې او د دریمې ضلعې غضروف (costal cartilage) شاته، وپشل کیږي په:

- بني پلمونري شریان، کوم چې بني سږي ته د ننوتلو لپاره، بني خواته د صاعده اورټا او د superior vena cava تر شا تېریږي؛
- کین پلمونري شریان، کوم چې کین سږي ته د ننوتلو لپاره، د اورټا د قوس لاندې او د نازله اورټا په مخه کې تېریږي.



۳.۷۷ انځور د منځنۍ منصف دنده لوي رگونه A. قدامي منظره. B. خلفي منظره.

صاعده اورټا (Ascending aorta)

صاعده اورټا د پریکارډ د کڅوړې په دننه کې ځای لري او د سیروز پریکارډ یوم د یوې حشوي طبقې په وسیله، کوم چې پلمونري تنه یې هم په یو ګډ شیت کې چاپېره کړی، پوښل شویده (A۳.۷۷ انځور).

صاعده اورټا د کینې بطین په قاعده کې له اروټیک سوري څخه، کومه چې د سټرنوم د کینې نیمایي برخې شاته، د کینې دریمې ضلعي غضروف له بنکتنې څنډې سره برابره ده، منشا اخلي. صاعده اورټا لدې ځایه پورته، لږ څه مخ ته او بڼي خواته په تللو سره تر بڼي دوهم ضلعي غضروف پورې ادامه مومي. په دغه برخه کې، دا پورتنۍ منصف ته ننوزي او وروسته لدې د اورټا د قوس په نوم یادېږي.

صاعده اورټا چې د کینې بطین له کومه ځایه څخه منشا اخلي لږ څه ترېنه پورته د اورټا د ورځ (وال) نیمه هلالی کسپونو ته مخامخ بهرته وتلې پرسیدلې برخې قرار لري. دوي له خلفي، بڼي او کینې اورټیک سینسونو څخه عبارت دي. بڼي او کینې کورونري شریانونه په ترتیب سره له بڼي او کینې اورټیک سینسونو څخه منشا اخلي.

نور رگونه

د superior vena cava بنکتنې نیمایي برخه یې د پریکارډ د کڅوړې په دننه کې قرار لري (B۳.۷۷ انځور). دا د فبروز پریکارډ یوم له منځ څخه کابو د دوهم ضلعي غضروف په سویه تېرېږي او د دریم ضلعي غضروف د بنکتنې برخې په سویه بڼي اذین دننه کیږي. کومه برخه یې چې د پریکارډ د کڅوړې په دننه کې قرار لري د هغې د خلفي سطحې له یوه کوچني سیمې څخه پرته نور د سیروز پریکارډ یوم په وسیله پوښل شویده.

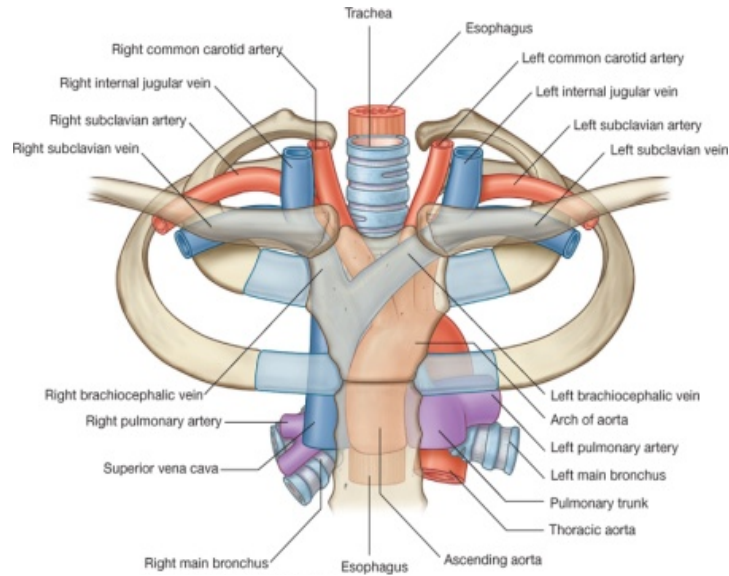
Inferior vena cava کله چې د حجاب حاجز څخه تېر شي، نو کابو د اتمې سینې ایزې فقرې په برابري، فبروز پریکارډ یوم ته دننه کیږي. د نوموړي رگ یوه لنډه برخه یې بڼي اذین ته تر ننوتلو مخکې د پریکارډ کڅوړې دننه قرار لري. حال دا چې د پریکارډ د کڅوړې دننه،

نوموړی رگ د هغې د خلفي سطحې له یوې کوچنۍ سیمې څخه پرته د سیروز پریکارډیوم په وسیله پوښل شویده (B۳.۷۷ انځور).

همدارنگه د هر پلمونري ورید یوه ډېره لنډه برخه هم د فبروز پریکارډ د کڅوړې دننه قرار لري. دغه وریدونه، چې معمولاً له هریوه سږي څخه دوه دوه دانې راوځي، د فبروز پریکارډیوم په منځ کې تېریږي او کین اذین ته د هغې د خلفي منځ په پورتنۍ سیمه کې دننه کیږي. د پریکارډ په کڅوړه کې، د پلمونري وریدونو د خلفي سطحې له یوه کوچنۍ برخې څخه یې پرته نور ټول د سیروز پریکارډیوم په وسیله پوښل شويدي. سربېره پر دې، د پریکارډ په کڅوړې کې د بڼې او کین پلمونري وریدونو ترمنځ oblique pericardial sinus قرار لري (۳.۷۷ انځور).

پورتنۍ منصف (Superior mediastinum)

پورتنۍ منصف د سترنو د مانوبریوم شاته او د لومړیو څلورو توراسیکو فقراتو د جسمونو په مخه کې شتون لري (۳.۵۲ انځور دی وکتل شي).

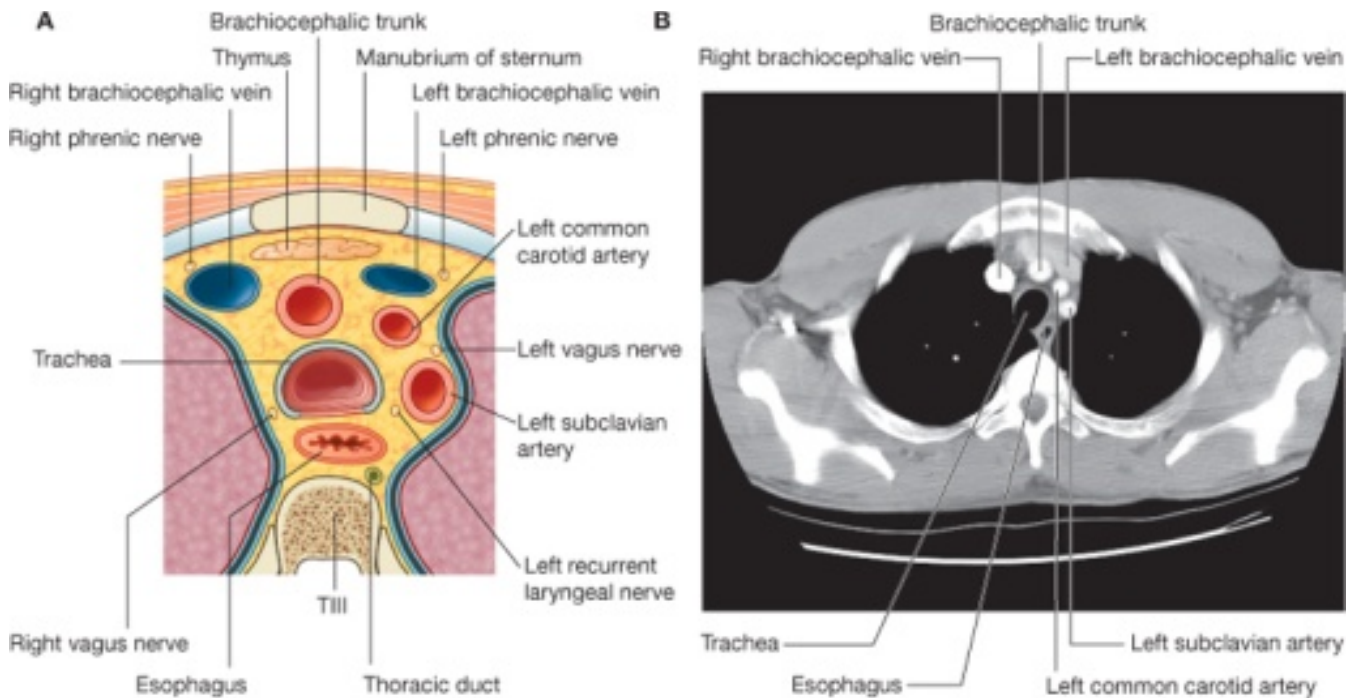


۳.۷۸ انځور په پورتنۍ منصف کې جوړښتونه.

- د هغې پورتنۍ سرحد یوه داسې مایله سطحه ده کومه چې له jugular notch څخه پورته او شاته تر د لومړۍ توراسیکه فقرې (T1) پورتنۍ څنډې پورې رسیږي.
 - په لاندینۍ برخه کې، یوه خیالي مستعرضه سطحه کومه چې له سټرنل زاویې څخه د څلورمې او پنځمې توراسیکو فقراتو ترمنځ بین الفقري ډیسک (TIV/TV) په طرف تېریږي دا له ښکتنۍ منصف څخه بېلوي.
 - له جوانبو څخه، دا په هره یوه خوا کې د جداری پلورا د میډیاسټینل برخې په وسیله محدودده شویده.
- پورتنۍ منصف پورته له غاړې سره او لاندې له ښکتنۍ منصف سره ادامه مومي.

په پورتنی منصف کې لاندې لوی جوړښتونه شتون لري (۷۸ او ۷۹ انځورونه):

- تایمس (thymus)؛
- بني او کین براخیو سفالیک وریدونه؛
- کین پاسنی بین الضلعي وریدونه؛
- Superior vena cava؛
- د اورتا قوس له خپلو دریو لویو څانگو سره؛
- تراخیا؛
- مری؛
- فرینیک اعصاب؛
- واگوس اعصاب؛
- د کین واگوس عصب کین recurrent laryngeal څانگه؛
- توراسیک (توراسیک) نل؛ او
- نور کوچني اعصاب، د وینې رگونه او لمفاوي رگونه.

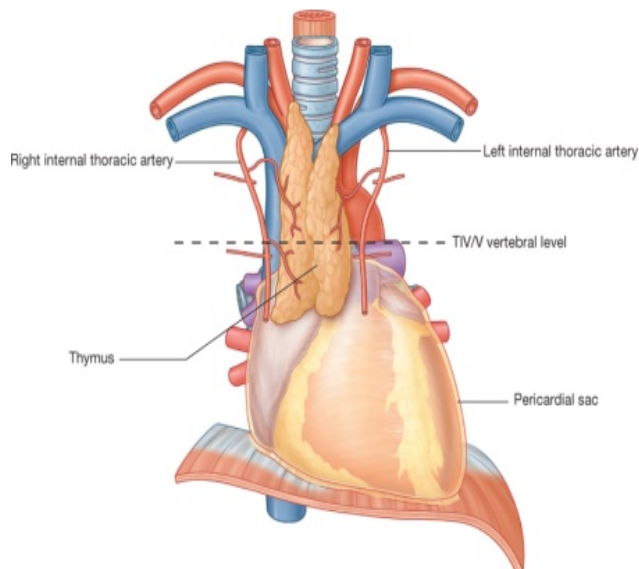


۳.۷۹ انځور د دریمې توراسیکې فقرې (TIII) په برابری د پورتنۍ منصف عرضي مقطع. A. انځور. B. د محوري computed tomography انځور.

تایمس (Thymus)

تایمس چې په پورتنۍ منصف کې تر نورو جوړښتونو ډیر قدامي جوړښت دی، سم دلاسه د سترنوم د مانوبریوم شاته قرار لري. دا یو نا انډوله، د دوه لوبونو لرونکی جوړښت دی (۳.۸۰ انځور).

د تایمس پراخوالی په غاړه کې پورته د ټایرایډ تر غدې پورې رسیدلای شي؛ ښکتنۍ یوه برخه یې په وصفي توګه په مخکیني منصف کې د پریکارډ د کڅوړې د پاسه قرار نیسي.



۳.۸۰ انځور ټایمس.

ټایمس د معافیتي سیستم په وختي انکشاف کې دخپل ده، دا په وړوکی ماشوم کې یو لوی جوړښت دی، اما له بلوغوالي څخه وروسته په وړوکی کیدلو (اتروفي) باندې پیل کوي، او په یو کاهل شخص کې د سائز له نظره د پام وړ بدلون پکښې لیدل کیږي. په یوه پوخ کاهل شخص کې د ټایمس غده د یوه اندازه شحمي نسج په ډول سره کومه چې ځینې وخت د دوه تنظیم شویو شحمي لوبولونو په ډول سره هم وي لیدل کیږي. ټایمس د شریانونو د هغو کوچنیو څانگو په وسیله اروا کیږي کوم چې د internal thoracic شریانونو څخه منشاخلي او وریدي وینه یې معمولا په کین براخیوسفالیک ورید کې او کېدای شي په internal thoracic وریدونو کې تشه شي.

لمف یې د لمفاوي غوتو په متعددو گروپونو کې چې په لاندې یوه یا ډېرو برخو کې موقعیت لري تشیږي:

- د internal thoracic شریانونو په اوږدو کې (parasternal غوتې)؛

- د تراخيا د تشعب په برخه کې (tracheobronchial غوتې)؛
- د غاړې په بېخ کې.

په کلینک کې

په ټایمس کې ectopic (د خپل نورمال اناتومیک ځای څخه د باندې) پاراټایراید غدوات

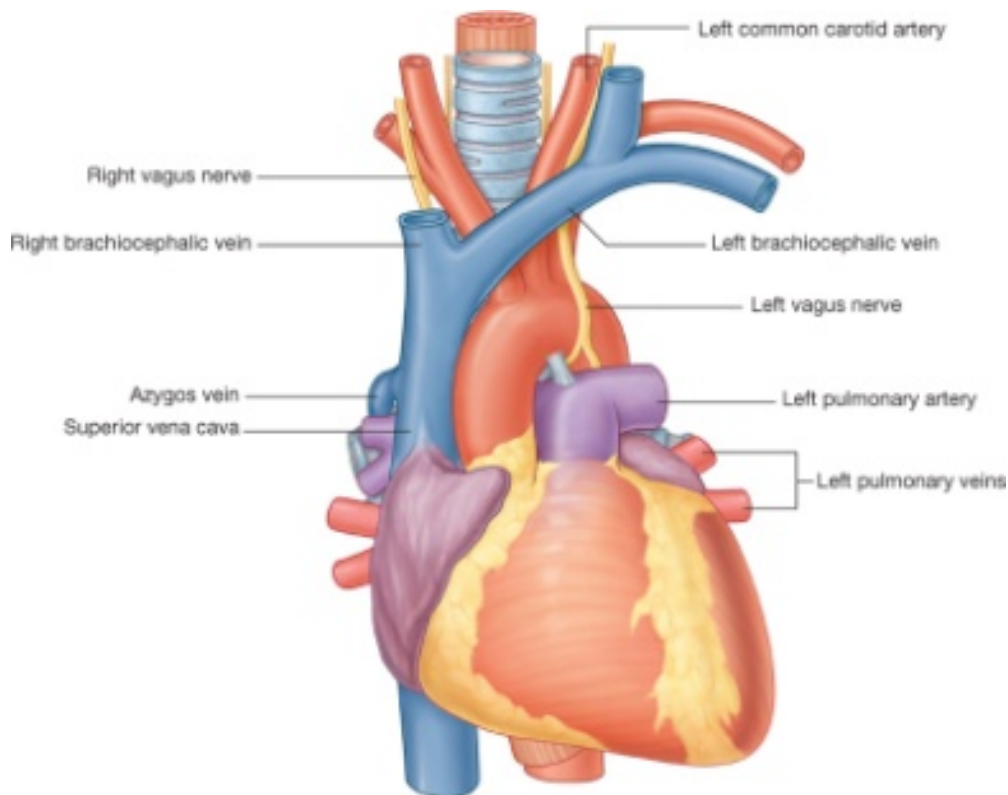
د پاراټایراید غدوات له دریمې (بلعومي کڅوړې) pharyngeal pouch څخه، کوم چې ټایمس هم ورڅخه منځ ته راځي انکشاف کوي. ځکه نو ټایمس د ectopic پاراټایراید غدواتو او د ممکنه اکتیوپیک پاراټایراید هورمون د تولید لپاره یوه معمول ځای گڼل کیږي.

بني او کین brachiocephalic وریدونه

بني او کین براخیوسفالیک وریدونه سم دلاسه د ټایمس شاته قرار لري. دوي په هره یوه خوا کې د internal jugular او subclavian وریدونو له یوځای کېدو څخه منځ ته راځي (۳.۷۸ انځور وکتل شي). کین براخیوسفالیک ورید د منځنۍ کرنې څخه تېریږي او د بني براخیوسفالیک ورید سره یوځای کېږي ترڅو superior vena cava جوړه کړي (۳.۸۱ انځور).

- بني براخیوسفالیک ورید د بني کلافيکل د انسي نهایت شاته پېل او په عمودي توگه بنسخته خواته سیر کوي، کله چې دا د کین براخیوسفالیک ورید سره یوځای شي نو superior vena cava جوړوي. وریدي مرستیالان يې د vertebral، لومړنۍ خلفي بين الضلعي، او د internal thoracic وریدونو څخه عبارت دي. شونې ده چې inferior thyroid او پریکارډیل وریدونه هم پکښې تش شي.

- کین براخیوسفالیک ورید د کین کلافیکل د انسی نهایت شاته پیل کیږی. دا بڼی خواته په تېریدلو سره، لږ اندازه په بنکتني جهت سره سیرکوي، او د سترنوم بڼی کنار ته نږدې د لومړی ضلعی غضروف د بنکتني کنار شاته د بڼی براخیوسفالیک ورید سره یوځای کیږی ترڅو superior vena cava جوړ کړی.



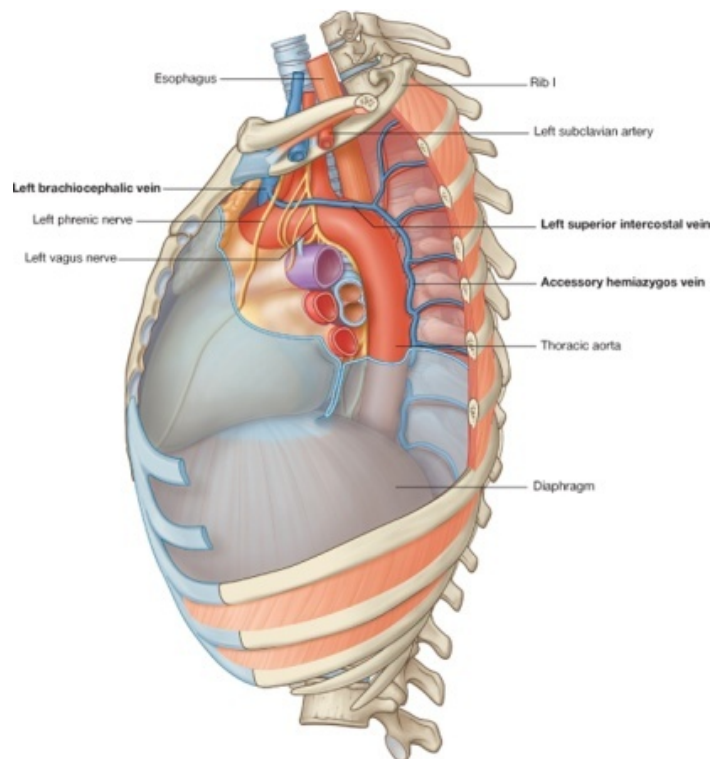
۳.۸۱ انځور منځنی منصف چې ټایمس ترینه لري کړای شويدي.

وریدی مرستیالان یې د vertebral، لومړي خلفي بین الضلعي ورید، کین پورتنی بین الضلعي، inferior thyroid، او internal thoracic وریدونو څخه

عبارت دي. دغې ته امکان لري چې د thymic او پریکارډیل وریډونه هم ورسیري. په یو کاهل شخص کې کینې براخیوسفالیک وریډ یې د مانوبریوم ترشا له منځنۍ کرنې څخه تیریري. کینې براخیوسفالیک وریډ په شیدي خوړونکو او غټو ماشومانو کې د مانوبریوم له پاسنې څنډې څخه یې پورته تر سترگو کیږي ځکه نو په دوي کې لږ خوندي دي.

Left superior intercostal vein

کینې پورتنې بین الضلعي وریډ ته دویم، دریم او ځینې وخت څلورم خلفي بین الضلعي وریډونه، معمولاً کینې برانشیل وریډونه، او ځینې وخت د پریکارډیوفریینیک وریډونه رسیږي. دا کینې براخیوسفالیک وریډ ته له ننوتلو څخه مخکې د اورټا د قوس د پاسه، د واگوس عصب په اړخیزه برخه او د کینې فرینیک عصب په انسي کې تیریري (۳.۸۲ انځور). په بنکتنۍ برخه کې، بنایې چې دا له accessory hemiazygos وریډ (superior hemiazygos وریډ) سره پیوست شي.



۸۲ انځور کین پورتنی بین الضلعي ورید.

Superior vena cava

عمود ته متمایله superior vena cava د بنی لومړی ضلعي غضروف د بنکتني څنډې شاته، چیرې چې بنی او کین براخیوسفالیک وریدونه سره یوځای کیرې پېل کیرې، او د بنی دریمې ضلعي غضروف د بنکتني څنډې په برخه کې، چیرې چې له بنی اذین سره یوځای کیرې پای ته رسیږې (د ۳.۷۸ انځور وکتل شي).

د superior vena cava بنکتني نیمايي برخه د پریکارډ د کڅوړې په دننه کښې ځای لري او لدې کبله په منځني منصف کې شامله ده. د پریکارډ کڅوړې ته تر ننوتلو سم د لاسه

مخکې superior vena cava ته د ازیګس ورید رسیږي او شوني ده چې پریکارډیل او میدیاسټینل وریدونه هم ورته ورسیږي.

د ټټر په رایوګرافي کې په اسانه لیدل کیږي چې superior vena cava د منصف ښي پورتنۍ جنبي (superiolateral) څنډه یې جوړه کړیده (A۳.۲۰ انځور).

په کلینیک کې

د مرکزي او ډیالیزس لینونو لپاره وریدي لار

په ډیرې پیمانې سره د مایعاتو، درملو او وینې د تطبیق کولو لپاره له لوي سیستمیک وریدونو څخه ګټه اخیستل کیږي ترڅو مرکزي ورید ته لاس رسی وشي. دغه لینونه (کم قطره تیوبونه) ډېر د ورید په سوري کولو سره اکسیلری، سب کلاډین، یا انترنل جګولر وریدونو ته ننه ایستل کیږي. وروسته لېنونه د پورتنی منصف د ښستیزو وریدونو له منځ څخه په تیروولو سره، معمولاً څوکې ته یې د superior vena cava په ډیستل برخه کې یا هم په ښي اذین کې ځای ورکول کیږي.

ورته وسیلې، لکه د ډیالیزس لېنونه، د هغه ناروغانو وریدونو ته چې د پښتورګو په عدم کفایي باندې مصاب دي ننه ایستل کیږي، داسې چې کیدلی شي ورڅخه د یوه چینل له لارې د وینې یو لوي حجم بیرون ته وویستل شي او د دوهمي چینل له لارې بیرته ورته واچول شي.

په کلینک کې

Inferior vena cava ته د رسیدنې لپاره د superior vena cava کارول

لکه څنګه چې superior او inferior vena cava د ورته عمودي محور په امتداد قرار لري، نو د دې امکان شته دی چې د superior vena cava څخه یو لارښونکی مزی (guide

(wire)، کټیټر، یا لپن د بڼي اذین له لارې inferior vena cava ته تېر شي. دا د یوشمېر لاندې پروسیجرونو د ترسره کولو لپاره له یوې معمولی لارې څخه عبارت دي:

- Transjugular liver biopsy؛
- Transjugular intrahepatic portosystemic shunts (TIPS)؛
- د بنکتني اندام او د حاضرې لگن (pelvis) په وریدونو کې د بې ځایه شوي امبولي د نیولو لپاره د inferior vena cava د یوه فلټر ننه ایستل (لکه په deep vein thrombosis [DVT] باندې مصابو ناروغانو کې).

د اورټا قوس او د هغې څانګې

د اورټا توراسیکه برخه کیدلې شي چې په صاعده اورټا (ascending)، د اورټا قوس، او توراسیک (نازله یا descending) اورټا باندې ووېشل شي. یواځې د اورټا قوس په پورتنی منصف کې ځای لري. کله چې صاعده اورټا د پریکارډ کڅورې څخه وځي نو د اورټا دغه برخه پېل کیږي او د پورتنی منصف له منځ څخه د تېریدلو په مهال دا پورته، شاته، او کین خواته سیر کوي، په کینه خوا کې د څلورمې او پنځمې توراسیکو فقراتو ترمنځ غضروفي ډیسک په برابري پای ته رسیږي (۳.۷۸ انځور). د اورټا قوس پورته د مانوبریوم تر منځنۍ برخې پورې غزیږي، په پېل کې د ټراخیا په مخه کې او په پای کې د هغه په اړخیزه برخه کې قرار نیسي.

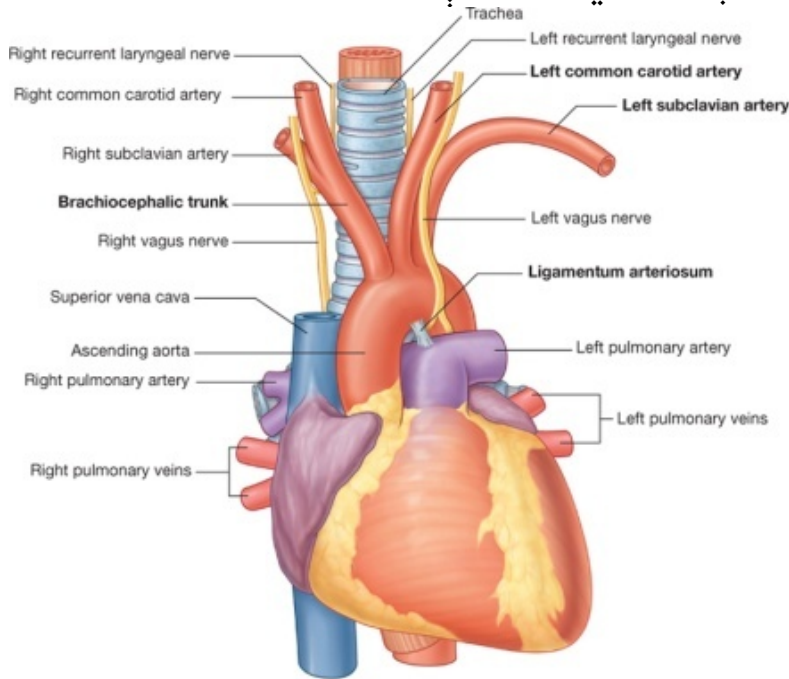
د اورټا د قوس له پورتنۍ څنډې څخه درې څانګې منشا اخلي، د منشا په برخه کې، د درې واړو څانګو له مخې څخه د براخیو سفالیک ورید تیرېږي.

لومړۍ څانګه

د اروټا د قوس لومړۍ څانګه له براخیو سفالیک تنې (brachiocephalic trunk) څخه عبارت ده، کومه چې په بڼۍ خوا کې پېل کیږي (۳.۸۳ انځور). دا د درې واړو څانګو له جملې څخه لویه څانګه ده او د سټرنوم د مانوبریوم شاته د خپل د منشا په برخه کې، لږ

اندازه له دوو نورو خانگو څخه د مخه قرار لري. دا لږ اندازه شاته او بڼي خواته پورته كيږي. براخيو سفاليک تنه د بڼي سټرنوکلافيکولر بند د پورتنۍ څنډې په برابري وپشل كيږي په:

- بڼي common carotid شريان او
 - بڼي subclavian شريان (د ۳.۷۸ انځور وکتل شي).
- په بنسټيز ډول دغه شريانونه په ترتيب سره د سر او غاړې بڼي خوا او بڼي پورتنی اندام سپلاي کوي.
- ځينې وخت، د براخيو سفاليک تنه د thyroid ima پنوم يوه کوچنۍ خانگه هم لري، کومه چې د ټايرايډ د غدې په وعايي سپلاي کې مرسته کوي.



۳.۸۳ انځور پورتنۍ منصف له لري کړاي شوي تايمس او وريدي کانالونو سره.

دوهمه خانگه

د اورټا د قوس دوهمه خانگه له کين common carotid شريان څخه عبارت ده (۸۳ انځور). دا تربراخيو سفاليک تنې لږ څه کين او شاته د اورټا له قوس څخه منشا اخلي او د پورتنې منصف له منځ څخه د ټراخيا د کين اړخ په امتداد پورته کيږي. کين common carotid شريان د سر او غاړې کينه خوا سپلاي کوي.

دريمه خانگه

د اورټا دريمه خانگه له کين سب کلافين شريان څخه عبارت ده (۳.۸۳ انځور). دا فقط د کين common carotid شريان په کينه خواکې او لږ څه ترېنه شاته له قوس څخه منشا اخلي او د پورتنې منصف له منځ څخه د ټراخيا د کين اړخ په امتداد پورته کيږي. د کين سب کلافين شريان کين پورتنې اندام ته د وينې د ستر سپلاي کوونکي شريان څخه عبارت دی.

Ligamentum arteriosum

د ارتيريوزوم اربطه هم په پورتنې منصف کې قرار لري. په داخل رحمي کې هغه مهال چې دا يو خلاص رگ وي او د ductus arteriosus پنوم ياديري د امبريونيک وينې دوران مهمه برخه گڼل کيږي. دا د پلمونري تنه د اورټا له قوس سره نښلوي او دانکشاف په مهال کې وينې ته اجازه ورکوي چې ترڅو سږي بايپس کړي (۳.۸۳ انځور). دغه رگ د زيږيدنې څخه ورسته ژر تړل کيږي او پدې توگه اربطه ډوله نښلونه منع ته راوړي کومه چې په کاهل شخص کې ليدل کيږي.

په کلینیک کې

د اورټا تنګوالي (Coarctation)

د اورټا کوارکټیشن یوه داسې مورزادې اېنارمېټي ده کوم چې پکښې د اورټا لومڼ به د سب کلاډین شریان د منشا له ځای څخه لږ څه په ډیستل برخه کې تنګ شوي وي. په دغه برخه کې، د اورټا له څرګند تنګوالي سره ښکتنیو اندامونو او ګیډې ته د وینې سپلاي لږېږي. د وخت په تېرېدلو سره، د ښکتنیو اندامونو د اروا لپاره د ټټر پر ډیوال او پر ګیډه کې څنګ په څنګ (کولاترال) رګونه انکشاف کوي. کوارکټیشن زړه هم اغیزمن کوي، داسې چې زړه باید د محیطي پرفیوژن د ساتلو لپاره د لوړ فشار پر وړاندې وینه پمپ کړي. دغه حالت په خپل وار سره ښایي د زړه عدم کفایه رامنځته کړي.

په کلینیک کې

توراسیک اورټا (Thoracic aorta)

د توراسیک اورټا منتشره اټیروسکلروزس ښایي په هغو ناروغانو کې پېښه شي کومه چې په وازکولر ناروغي باندې مصاب دي، مګر دا په نادره توګه اعراض پیدا کوي. په هر حال، په دې برخه کې، دوه داسې کلینیکي حالتونه شتون لري کوم چې پکښې د اورټا پتالوجي کولی شي چې ژوند ګواښونکي پېښې منځته راوړي.

ټپ (Trauma)

اورټا درې ثابت اتصالي برخې لري چې عبارت دي له:

- د اروټیک ورځ (valve)؛
- Ligamentum arteriosum؛ او
- د حجاب حاجز د crura شاته د خپل ننوتځی په برخه کې.

په منصف کې د اورټا پاتې برخه نورو جوړښتونو پورې له نښلیدلو څخه خلاصه ده. ډېر احتمال لري چې یو وخیمه deceleration تپ (لکه په یو سرک کې ټرافیکي پېښه) په دغه ثابتو برخو کې د اورټا د ژوبلېدلو لامل شي.

Aortic dissection

په یوشمېر ټاکلو حالتونو کې، لکه په شدید arteriovascular ناروغۍ کې، امکان لري چې د اورټا ډیوال په اوږدواله سره چاود وکړي، او پدې توګه یوه داسې دروغجن (کاذب) کانال، چې بنایي distally له حقیقي لومن سره یوځای شي یا نه شي جوړ کړي. دغه اورټیک ډایسکشن د شریان د intima او media د طبقاتو ترمنځ د هغې د اوږدوالي په امتداد په هره برخه کې پېښېدلي شي. کچیري دا په صاعده اورټا یا د اورټا په قوس کې پېښه شي نو امکان لري چې په کورونري او دماغي (cerebral) شراینو کې د وینې جریان په پریک کېدلو سره، د مایوکارډیل انفارکشن او stroke لامل شي. په ګډه کې بنایي په حشوي رګونو کې د وینې جریان په پریک کېدلو سره، د کولمو یا د پښتورګو د اسکیمیا منځته راوړي.

په کلینیک کې

د اورټا قوس او د هغې انومالي ګانې

ځینې وخت د اورټا قوس په بڼې خوا کې موندل کیږي او بنایي چې کومه نښه ونه لري. امکان لري چې دا له dextrocardia (په بڼې خوا کې زړه) سره او، په ځینو مواردو کې له situs inversus (له کیڼ خوا څخه بڼې خواته د بدن د غړو له بشپړ اړونې) سره یوځای وي. امکان لري چې دا د لویو رګونو له غېر نورمال ځانګې ځانګې کېدلو سره هم یوځای وي.

په کلینیک کې

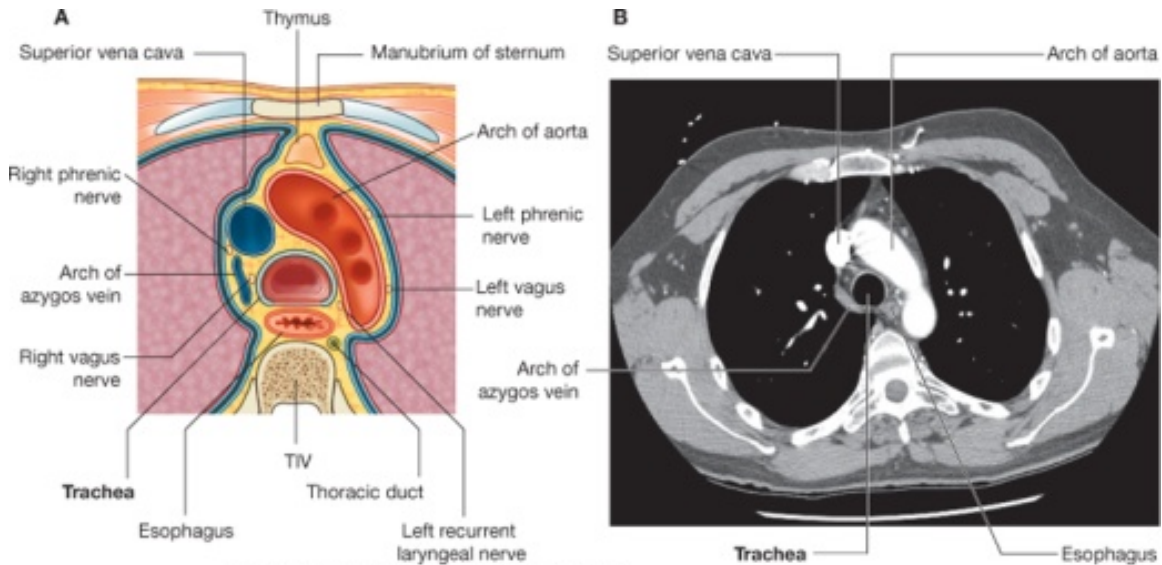
د لویو رگونو غیر نورمال سرچینه

ځینې وخت لوی رگونه یوه غیر نورماله سرچینه لري، چې په لاندې ډول سره دي:

- د براخیوسفالیک او کین common کاروتید شریانو یوه ګډه سرچینه؛
- د اورټا له قوس څخه د کین ورتیبرل شریان سرچینه اخیستل؛
- نسی سب کلاښ شریان د اورټا قوس له ډیستل برخې څخه سرچینه اخلي او نسی پورتنی اندام د اروا (سپلاي) لپاره د مری له شا څخه تېرېږي، په پایله کې لوی رگونه د تراخیا او مری چار چاپېره د رگونو داسې یوه کړۍ جوړوي، کومه چې په بالقوه توګه د بلع ستونزه منځته راوړلي شي.

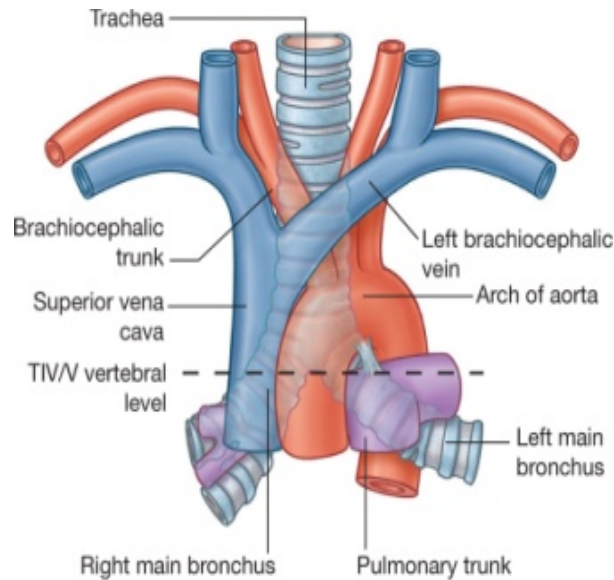
وچه غاړه او مری (Trachea and esophagus)

وچه غاړه (trachea) پر منځنۍ کربنې باندي واقع شوي یو داسې جوړښت دی کوم چې پورتنی منصف ته د ننوتلو پر مهال په jugular notch کې محسوس کیدلي شي. د دې شاته مری چې سم دلاسه د فقراتو د ستون په مخه کې قرار لري، شتون لري (۳.۸۴ انځور او د ۳.۷۸ او ۳.۷۹ انځورونه دي وکتل شي). نوموړي جوړښتونه چې له پورتنی منصف څخه په عمودي وضعیت سره تېرېږي متحرک دي. د غذایی مری د تیروولو او د تنفس په مهال د نوموړو جوړښتونو وضعیت له بدلون سره مخامخ کېږي، په همدې ډول د یو شمېر ناروغیو او د طبي سامان آلاتو په کارولو سره هم پېښیدلي شي.



۳.۸۴ انځور د څلورمې توراسيکې فقري (TIV) په برابري د پورتنۍ منصف عرضي مقطع. A. انځور. B. د محوري computed tomography انځور.

کله چې وچه غاړه او مری د پورتنی منصف له منځ څخه تیرېږي، د وې جنبا په بڼې خواکې د ازیګس ورید په وسیله او په کین خواکې د اورټا د قوس په وسیله کراس کیږي. وچه غاړه (ټراخیا) د څلورم او پنځم توراسیکو فقراتو ترمنځ غضروفي ډیسک (TIV/TV فقري لیول) او د سټرنل زاویې په منځ کې د مستعرض پلان په برخه کې یا لږ ترینه ښکته په بڼې او کین اساسي برانکسونو باندې وېشل کیږي (۳.۸۵ انځور) حال دا چې مری خپل سیر ته د شاتني منصف په طرف ادامه ورکوي.

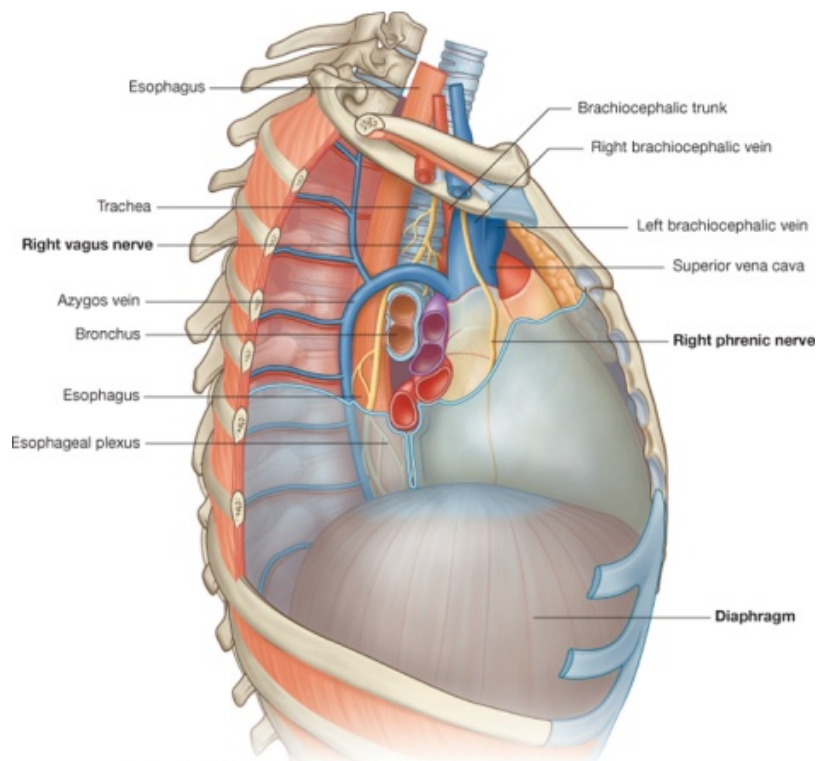


۳.۸۵ انځور په پورتنۍ منصف کې وچه غاړه (تړاڅيا).

د پورتنۍ منصف اعصاب واگوس اعصاب

د واگوس اعصاب [X] د گڼېدې جوف ته د خپل لارې په مسير کې د منصف له پورتنۍ او شاتنۍ برخو څخه تيرېږي. کله چې دوي د ټټر له منځ څخه تېرېږي، نو دوي د ټټر داخلي غړو ته پاراسمپاتيک عصبي تارونه ورکوي او د توراسيکو داخلي غړو څخه حشوي (visceral) ننه ايستونکي (afferent) عصبي تارونه ليرېدوي.

په واگوس اعصابو کې د داخلي غړو پورې اړوند (حشوي) ننه ايستونکي (visceral afferent) عصبي تارونه د نورمال فزيالوجيک پروسو او عکسوي فعاليتونو په هکله مالومات مرکزي عصبي سيستم ته ليرېدوي. د يادولو وړه ده کوم چې حشوي ننه ايستونکي (visceral afferent) عصبي تارونه د درد حسيت نه ليرېدوي.



۳.۸۲ انخۆر بنی. واگوس عصب چې د پورتنی منصف له منخ څخه تېرېږي.

بنی. واگوس عصب

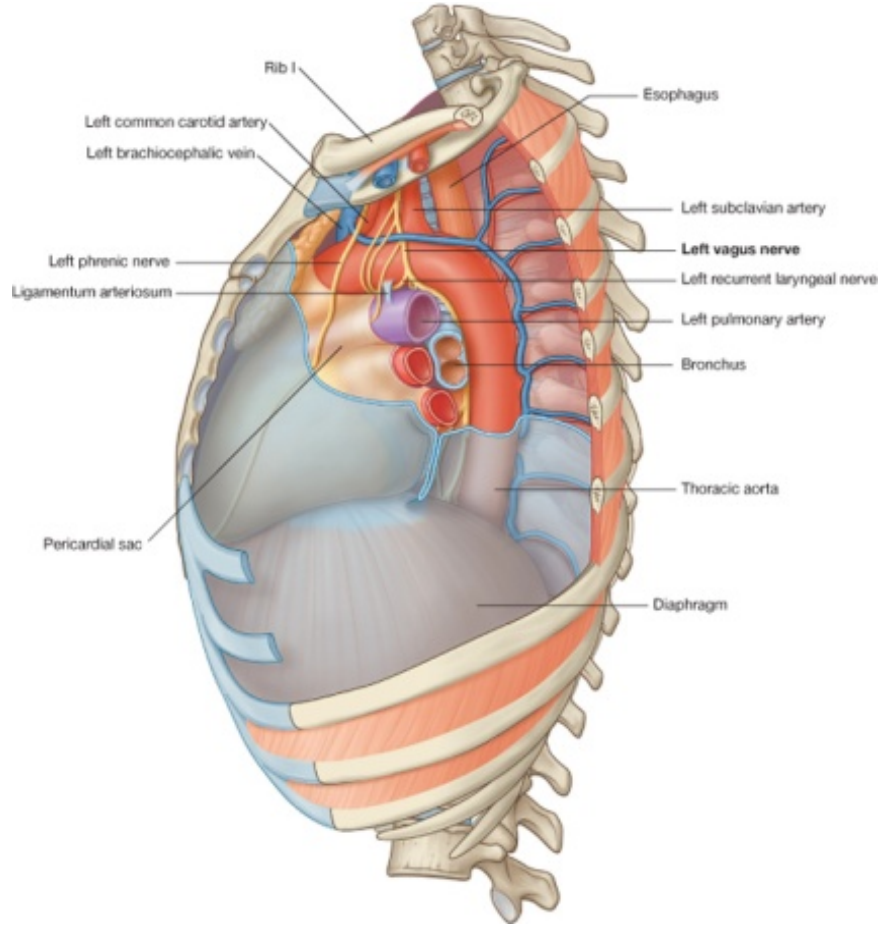
بنی. واگوس عصب پورتنی منصف ته په ننوتلو سره د بنی. براخیوسفالیک ورید او د براخیوسفالیک تنې ترمنخ قرار نیسي. دا په یوه خلفي جهت سره د وچې غاړې په طرف بنکته کیږي (۳.۸۲ انخۆر)، د وچه غاړې له اړخیزه سطحې څخه په تیریدلو سره د بنی سپرې د ریښې شاته تیرېږي ترڅو مری ته ورسېږي. یوازې د مری نه لږ څه په مخه کې، دا د ازیگس ورید د قوس په وسیله کراس کیږي.

کله چې بنی-واگوس عصب د پورتنی منصف په منځ کې تېریږي، نو مری، قلبی شبکې یا cardiac plexus، او پلمونري شبکې یا pulmonary plexus ته څانگې ورکوي.

کین واکوس عصب

کین واکوس عصب پورتنی منصف ته د براخیوسفالیک ورید شاته او د کین common carotid او کین سب کلافین شریانونو ترمنځ دننه کېږي (۳.۸۷ انځور). کله چې دا پورتنی منصف ته دننه شو، نو دا د جداری پلورا د میډیاسټینل برخې څخه لږلاندې قرار نیسي او د اورټا د قوس له کین اړخ څخه تېریږي. دا په یوه خلفي جهت سره بنکته کېږي او د کین سرې د ریښې تر شا تیریږي ترڅو په شاتني منصف کې مری ته ورسېږي.

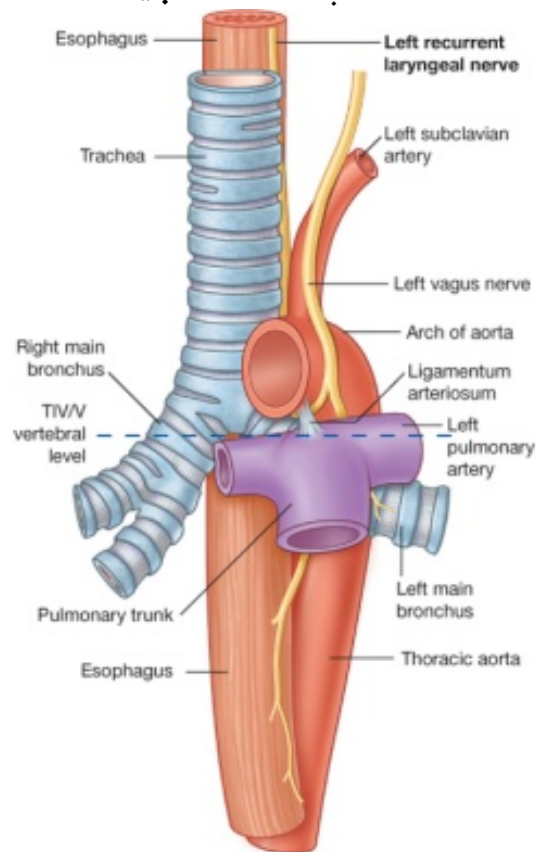
کله چې کین واکوس عصب د پورتنی منصف په منځ کې تېریږي، نو دا مری، cardiac plexus، او pulmonary plexus ته څانگې ورکوي.



۳.۸۷ انځور کین و اگوس عصب چي د پورتنی منصف له منځ څخه تېریږي.

کین و اگوس عصب کین recurrent laryngeal پنوم عصب هم ورکوي، کوم چي ترېنه د اورتا د قوس په بنکتنی څنډه کې یوازې د ligamentum arteriosum څخه په جنب کې منشا اخلي. کین recurrent laryngeal عصب د اورتا د قوس لاندې، مخکي لدې چي د هغې پر انسي منځ باندې پورته شي تیریږي. کین recurrent laryngeal عصب د وچې غاړې

او مری، ترمنخ یوې میزابې ته په ننوتلو سره پورته د غاړې په طرف خپل سیر ته ادامه ورکوي او هلته په حنجره (larynx) باندې پای ته رسیږي (۳.۸۸ انځور).



۳.۸۸ انځور کین recurrent laryngeal عصب چې د پورتنۍ منصف له منخ څخه تېریږي.

فرینیک اعصاب (Phrenic nerves)

فرینیک اعصاب د غاړې (سرفیکل) په ناحیه کې په بنسټیز ډول د څلورم، مگر د دریم او پنځم سرفیکل نخاعې سگمنتونو څخه هم منشا اخلي.

د فرینیک اعصاب د ټټر په منځ کې بنکته کیږي ترڅو حجاب حاجز او د هغې اړوندو پردو ته حرکت او حسي عصبي تارونه ورکړي. کله چې دوي د ټټر له منځ څخه تېرېږي، نو دوي د سوماتیک ننه ایستونکي (afferent) تارونو په وسیله میډیاسټینل پلورا، فبروز پریکارډیوم، او د سیروز پریکارډیوم جداري طبقه تعصیبوي.

بنی فرینیک عصب

بنی فرینیک عصب پورتنی منصف ته د بنی واگوس عصب په جنب کې او د بنی براخیوسفالیک ورید د پیل د برخې په جنب او ترېنه لږ شاته دننه کیږي (۳.۸۲ انځور د وکتل شي). نوموړي عصب د دغه ورید د بنی اړخ او د superior vena cava د بنی اړخ په امتداد بنکته خواته ادامه مومي.

بنی فرینیک عصب منځني منصف ته په ننوتلو سره، د بنی سږي د ریښې په مخه کې، د فبروز پریکارډیوم دننه، د پریکارډ کڅوړې د بنی خوا په امتداد بنکته کیږي. په ټټر کې پریکارډیو فرینیک رگونه د دغه عصب سره د هغې د مسیر په ډیرو برخو کې ملگرتیا کوي (۳.۵۴ انځور دی وکتل شي). دا د inferior vena cava سره یوځای د حجاب حاجز له منځ څخه په تېریدلو سره سم ټټر پریږدي.

کین فرینیک عصب

کین فرینیک عصب پورتنی منصف ته په یوه داسې وضعیت سره کوم چې د بنی فرینیک عصب له سیر سره ورته دی دننه کېږي. دغه عصب د کین واگوس عصب په جنب کې او د کین براخیوسفالیک ورید د پیل په جنب او لږ څه ترېنه شاته قرار لري (۳.۸۲ انځور دی وکتل شي)، او د اورتا د قوس پر کینه اړخیزه سطحه باندې بنکته کېږي، دا د کین واگوس عصب او کین پورتنی بین الضلعي ورید په پرتله سطحې سیر لري.

منځني منصف ته په ننوتلو سره، کین فرینیک عصب د کین سږي د ریښې په مخه کې، د فبروز پریکارډیوم په دننه کې، د پریکارډ د کڅوړې کین اړخ تعقیبوي او د

پریکارډیوفرینینیک رگونه ور سره ملگرتیا کوي (۳.۵۴ انځور). دا دزړه څوکې ته نږدې د حجاب حاجز په سوري کولو سره ټټر پریږدي.

په کلینیک کې

د واگوس اعصاب، **recurrent laryngeal** اعصاب او د غږ خپ کېدنه (**hoarseness**)

کین recurrent laryngeal عصب د کین واگوس عصب یوه څانگه ده. دا د پلمونري شریان او د اورټا ترمنځ، له یوې ناحیې څخه چې د کلینیک له نظره ورته aortopulmonary window ویل کیږي تیریږي او بیا یې په هر هغه ناروغ کې چې په دغه ناحیه کې کومه پتالوجیکه کتله ولري تر فشار لاندې راشي. د دغه فشار په پایله کې غږیز پري (vocal cord) فلج او د غږ خپ کېدنه (hoarseness) منځته راځي. د لمفاوي غوټې غټیدل، چې اکثراً د سږي د سرطان د خپریدو له کبله منځته راځي، یوه داسې معمول حالت دی چې کولای شي د دغه ډول فشار لامل وگرځي. ځکه نو په ټولو هغو ناروغانو کې چې له یوه ډډ غږ سره مراجعه کوي نو په معموله توگه د ټټر راډیوگرافي یې هم وشي.

په دیر استثنایي توگه، بنی واگوس عصب بنی recurrent laryngeal عصب ورکوي کوم چې د بنی سږي د پورتنۍ میزایې په برخه کې له بنی سب کلاښ شریان څخه چاپېره کړی شویده. که چیرې یو ناروغ ډاکتر ته له ډډ غږ سره مراجعه وکړي او د laryngoscopy معاینې په وسیله د غږیز پري فلج (vocal cord palsy) تشبیت شي، نو د بنی سږي په څوکه کې د سرطان (pancoat'tumor) د ارزیابۍ لپاره باید د ټټر راډیوگرافي په یو apical lordotic منظره سره واخیستل شي.

په پورتنی منصف کې توراسیک نل (thoracic duct)

توراسیک نل، چې په عضویت کې یو لوی لمفایو رگ دی، د پورتنی منصف له خلفی برخې څخه یې تیریږي (۳.۷۹ او ۳.۸۴ انځورونه د وکتل شي). دغه:

- د څلورم توراسیک/پنځم توراسیک فقرې (د څلورمو او پنځمو توراسیکو فقراتو ترمنځ غضروفي ډیسک) په برابرۍ، لږ څه د منځنۍ کربنې په کین خوا کې شاتني منصف پرېږدي او د لاندې څخه پورتنی منصف ته په ننوتلو سره په همدغه وضعیت سره پورته خواته سیر کوي؛
- په پورتنی منصف کې، د اورټا قوس او د کین سب کلافین شریان د لومړنۍ برخې شاته، د مری او د جداری پلوراد کین میډیاسټینل برخې ترمنځ ادامه مومي.

شاتني منصف (Posterior mediastinum)

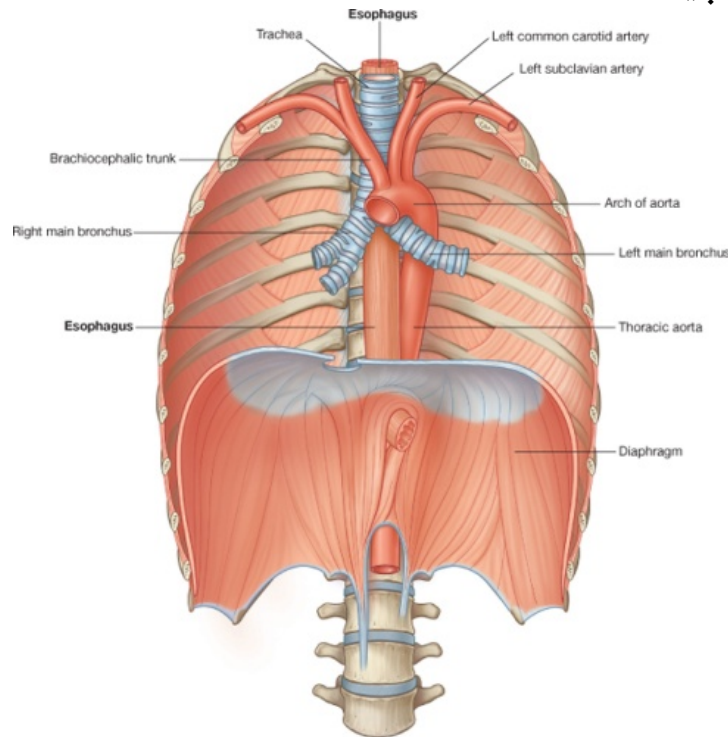
شاتني میډیاسټینوم د پریکارد د کڅوړې او حجاب حاجز شاته او د منځنیو او بنکتنيو توراسیک فقراتو په مخه کې شتون لري (۳.۵۲ انځور د وکتل شي):

- د شاتني منصف پاسنۍ سرحد یې یوه داسې خیالي عرضاني سطحه (پلان) ده کومه چې له sternal angle څخه تر د څلورمو او پنځمو توراسیکو فقراتو ترمنځ غضروفي ډیسک پورې رسیږي؛
 - په لاندینۍ برخه کې د حجاب حاجز لخوا محدود شوی دی؛
 - په دواړو خواو کې د جداری پلوراد میډیاسټینل برخې په وسیله محدود شوي ده؛
 - په پورتنۍ برخه کې له پورتنی منصف سره دوام پیدا کوي.
- په شاتني منصف عمده جوړښتونه عبارت دي له:
- مری او د هغې اړوند عصبي شبکه (plexus)،
 - توراسیکه اورټا او د هغه څانګې،

- د ازیګس د وریدونو سیستم،
- توراسیک نل (thoracic duct) او اړوند لمفاوي غوټې،
- سمپاتیک تنه،
- Thoracic splanchnic اعصاب.

مړی (Esophagus)

مړی یو عضلي تیوب دی کوم چې په غاړه کې له بلعوم څخه په ګېده کې تر معدې پورې سپر کوي. دا د کریکویډ غضروف د بنکتنی څنډې په برابری د څلورمې سرفیکل فقرې پروړاندې پېل کیږي او د یولسمې توراسیکې فقرې برابری د معدې په کارډیاک سوري باندې پای ته رسیږي.



۳.۸۹ | انځور مړی.

مړی په ټټر کې د منځنۍ کرنې په امتداد د فقراتو د قدامي سطحې لپاسه بنکته کېږي (۳.۸۹ انځور). حجاب حاجز ته په رسېدلو سره سم، قدام او کین خواته په تگ سره د توراسیک اورټا له بڼې اړخ څخه تیرېږي او بالاخره د هغې په مخه کې قرار نیسي. له دې وروسته د لسمې توراسیکې فقرې په برابري، د حجاب حاجز د عضلي برخې له esophageal hiatus څخه تیرېږي.

مړی د ستون فقرات د توراسیکې برخې سره موازي له قدام څخه خلف خواته یوه خفیفه انحنا لري، او پورته بلعوم پورې او بنکته حجاب حاجز پورې په نښلیدلو سره تشبیت شویږي.

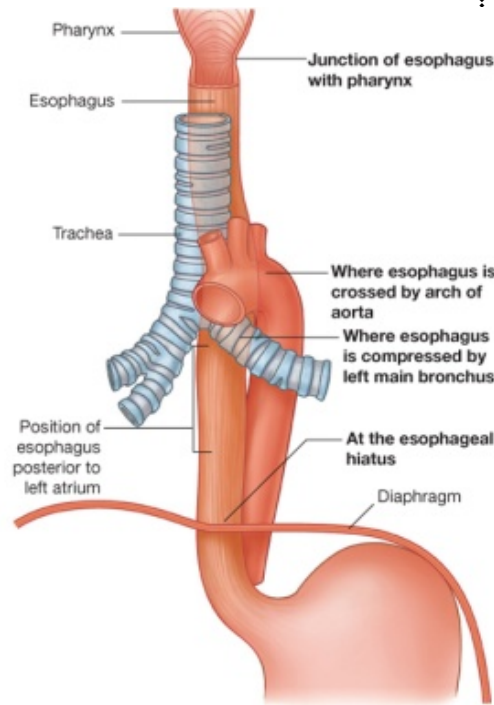
په شاتني منصف کې له مهمو جوړښتونو سره یې اړیکې
په شاتني منصف کې مړی له یو شمېر مهمو جوړښتونو سره اړیکې لري. بڼی اړخ یې د جداري پلورا د میډیاسټینل برخې پوسيله پوښل شوی دی. د مړی شاته، د بنکتنۍ برخې په بڼې اړخ کې توراسیک نل (thoracic duct) قرار لري، مگر په ډیره اندازه پورته برخه کې د هغې په کین اړخ کې قرار نیسي. همدارنگه د مړی په چپه خوا کې توراسیک اورټا شتون لري. د تراخیا د تشعب له ناحیې لاندې د مړی په مخه کې بڼی پلمونری شریان او کین اساسي برانکس موقیعت لري.

په اړینه توگه، مړی سمدلاسه د کین اذین له شا څخه کوم چې له هغې څخه یوازې د پریکارډیوم په وسیله جلا شوی ده تیرېږي. له کین اذین څخه لاندې، مړی له حجاب حاجز سره اړیکه لري.

له توراسيک نل سربېره نور کوم جوړښتونه چې د مری له شا څخه تیرېږي، هغوي د هيمي ازیگس وریدونو برخې، ښي خلفي بين الضلعي رگونه او د حجاب حاجز سره نږدې له توراسيک اورټا څخه عبارت دي.

مري يوه ارتجاعي، عضلي تيوب دی کوم چې په لاندې څلورو ځايونو کې د گاونډي جوړښتونو لخوا تنگ يا تر فشار لاندې راتللی شي (۳.۹۰ انځور):

- په غاړه کې د بلعوم او مری د یوځای کېدو په ځای کې؛
- د پورتنی منصف په هغه برخه کې چې د مری له مخې څخه د اورټا قوس تیرېږي؛
- د شاتني منصف په هغه برخه کې چې مری د کین برانکس لخوا کیمنډل شوې ده؛
- په شاتني منصف کې د حجاب حاجز د esophageal hiatus په برخه کې.



۳.۹۰ انځور د مری طبیعي تنگ شوي ځایونه.

دغه تنګې شوې برخې مهم کلینکي پایلې لري. د بېلګې په توګه، بلع شوی شیان (پردي شیان) ډېر احتمال لري چې په یوه تنګه شوي ناحیې کې ګېر پاتې شي. بلع شوی تخریش کونکي مواد له یوې تنګې شوي ناحیې څخه په کراره توګه تیرېږي چې پدې توګه د مری په اوږدو کې د نورو برخو په پرتله یې په تنګو شوو ناحیو کې د ډیر تخریب لامل ګرځي. همدارنګه، تنګې شوي برخې د طبي وسایلو (لکه د انډوسکوپ تیوب) د تېرولو په وخت کې هم ستونزې رامنځ ته کوي.

شریاني اروا، وریدي او لمفاوي تخلیه

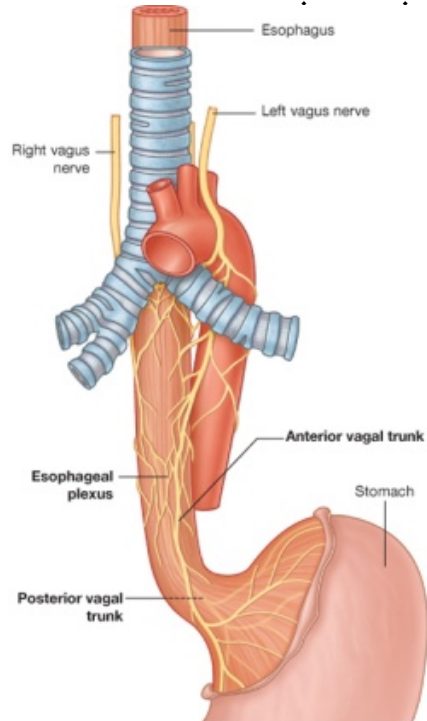
په شاتني منصف کې د مری په اروا او وریدي تخلیه کې ګڼ شمېر رګونه دخیل دي. Esophageal شریانونه له توراسیک اورټا، برانشیل شریانونو او په ګېډه کې د کین ګاستریک شریان له صاعده څانګو (ascending branches) څخه منشأ اخلي. وریدي تخلیه یې د کوچنیو وریدونو په مرسته چې په ازیګس ورید، هیمي ازیګس ورید او په ګېډه کې د کین ګاستریک ورید په esophageal څانګو کې تخلیه کیږي، صورت نیسي.

لمف یې په شاتني منصف کې په خلفي میډیاستینل لمفاوي غوټو او کین ګاستریک غوټو کې تخلیه کیږي.

تعصیب

تعصیب یې په عمومي صورت پېچلې دی. د واګوس اعصابو او سمپاتیک تنو څخه esophageal څانګې راولاړېږي. د مری د پورتنۍ برخې مخطط عضلي فایبرونه له برانشیل قوسونو څخه منشأ اخلي او د واګوس عصب د برانشیل بهر وړونکي (branchial efferents) پواسطه تعصیبېږي. ملسا عضلي فایبرونه یې د محیطي عصبي سېستم د اتونومیک اعصابو د پاراسمپاتیک برخې په وسیله تعصیبېږي او حشوي بهر وړونکي (visceral efferents) یې له واګوس عصب څخه منشأ اخلي. دغوي preganglionic

تارونه دي چې د مری په ډیوال کې د معایي (entric) عصبي سیستم له myenteric plexus او submucosal plexus سره سینډس کېږي. د مری په حسي تعصیب کې حشوي ننه ایستونکی (visceral afferents) تارونه کوم چې له واگوس اعصابو، سمپاتیک تنو او splanchnic اعصابو څخه منشأ اخلي دخیل دي. د واگوس عصب حشوي ننه ایستونکی تارونه مرکزي عصبي سېسټم ته د فزیولوژیک پروسو او عکسوي فعالیتونو په هکله د مالوماتو په لېږدولو کې دخیل دي. دوي د درد حسیت نه لېږدوي. حشوي ننه ایستونکی چې له سمپاتیک تنو او splanchnic اعصابو په ترڅ کې تېریږي د مری د درد په حس کولو کې او د مرکزي عصبي سېسټم بېلابېلو سطحو ته ددې مالوماتو په لېږدولو کې لومړنې دخیل اعصابو څخه عبارت دي.



۳.۹۱ انځور esophageal plexus.

د مری عصبی شبکه (esophageal plexus)

د سږو د ریښې له شا څخه تر تېرېدلو وروسته ښي او کيڼ واگوس اعصاب مری ته رسیږي. کله چې مری ته ورسیدل، نو هریو عصب په یو شمېر څانگو باندې کوم چې د مری لپاسه خورېږي وېشل کیږي او پدې توگه esophageal plexus جوړوي (۳.۹۱ انځور). کله چې دغه شبکه ښکته خواته د مری لپاسه د حجاب حاجز په طرف دوام مومي، نو د دواړو واگوس اعصابو ځینې تارونه سره یوځای کیږي. له حجاب حاجز څخه لږ پورته د شبکې تارونه سره راټولېږي او دوه تنې جوړوي چې عبارت دي له:

• **Anterior vagal trunk** - په ښستیز ډول د مری په قدامي سطحه کې د کيڼ

واگوس عصب له تارونو څخه جوړېږي.

• **Posterior vagal trunk** - په ښستیز ډول د مری په خلفي سطحه کې د ښي واگوس

عصب له تارونو څخه جوړېږي.

کله چې د حجاب حاجز له لارې گېډې ته دننه کېږي، د واگوس تنې د مری د سطحې لپاسه خپل سېرته دوام ورکوي.

په کلینک کې

د مری سرطان

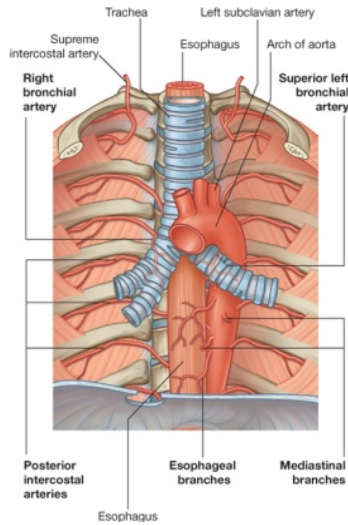
کله چې ناروغان د مری له سرطان سره حاضر شي، نو دا اړینه ده چې ترڅو مالوم کړای شي چې د مری کومه برخه د تومور لرونکي ده ځکه چې د تومور موقعیت هغه ځایونه مشخص کوي کوم چې ناروغي ورته د خپریدو اراده لري. د مری سرطان په چټکۍ سره هغه لمفاوي رگونو ته خپرېږي کوم چې د غاړې او سلیاک شریان چاپېر پرتو لمفاوي غوتو کې تخلیه کېږي. د مری د سرطان د ځای مالومولو لپاره انډوسکوپي یا باریوم بلع کول کارول

کیرې. CT scan او MRI ممکن د ناروغۍ د مرحلې د مالومولو لپاره اړینه وي. د ناروغۍ د وځامت له ارزولو وروسته ورته درملنه پلان کېدلای شي.

په کلینک کې

د مری شلېدل

د مری د شلېدلو لومړنۍ پېښه په ۱۷۲۴ م کال کې د Herman Boerhaave لخوا واضح شوه. دا وژونکي پېښه ده خو په وخت سره تشخیص کول یې د ژوندي پاتې کېدلو کچه تر ۲۵ سلنې پورې لوړه کړېده. که درملنه یې ونه شي، د مریني اندازه یې سل فیصده ده. په وصفي توګه، د مری شلېدل په متوسطه دریمه برخه کې د مری د لومن داخلي فشار (intraluminal esophageal pressure) له لوړېدلو سره یو ځای د کانګو له امله د cricopharyngeus عضلي د ناهمانګۍ او نه استرخا له امله رامنځ ته کېږي. دا چې د مری شلېدل په چپه خوا کې رامنځ ته کېږي ځکه نو په ډیرو پېښو کې د کین طرف له pleural effusion سره مل وي کوم چې د معدې محتویاتو لرونکي وي. ممکن په ځینو ناروغانو کې، د پوستکي لاندې امفیزیم وکتل شي. درملنه یې د بېړنۍ جراحی ترمیم کولو پوسيله ترسره کېږي.



۳.۹۲ انځور توراسیک یا توراسیک اورتا او خانګې.

توراسیک اورتا (Thoracic aorta)

د نازله اورتا یا descending aorta (توراسیک اورتا) توراسیکه برخه د څلورمې توراسیکې فقرې د جسم د بنګتنۍ څنډې په برابرۍ، چېرې چې دا د اورتا له قوس څخه ادامه مومي، پېلېږي او د دولسمې توراسیکې فقرې د جسم د بنګتنۍ څنډې په مخه کې چې د حجاب حاجز د اورټیک خلا (hiatus) څخه تیرېږي، پای ته رسیږي. په پورتنۍ برخه کې د ستون فقرات په کین اړخ کې قرار لري او په لاندې برخه کې منځنۍ کرنې ته رسیږي، داسې چې نېغ په نېغه د بنګتنۍ توراسیکو فقراتو د جسمونو په مخه کې قرار نیسي (۳.۹۲ انځور). په خپل ټول سپر کې، یو شمېر خانګې ورکوي کوم چې په ۳.۳ جدول کې خلاصه شوي دي.

۳.۳ جدول. د توراسيک اورټا خانگې

خانگې	منشا او سير
پريکارډيل خانگې	د پريکارډ کڅورې د خلفي سطحې لپاره يو څو واړه رگونه
برانښيل خانگې	دا خانگې د شمير، جسامت او منشا له پلوه توپير لري. معمولاً دوه کين برانښيل شريانونه د توراسيک اورټا څخه او يو بني برانښيل شريان د دريم خلفي بين الضلعي شريان څخه يا د پورتنې کين برانښيل شريان څخه منشا اخلي
Esophageal خانگې	د توراسيک اورټا د مخکينۍ برخې څخه يې څلور يا پنځه شريانونه منشا اخلي کوم چې يوه دوامداره تفممي (anastomotic) زنځير جوړوي. په تفممي اړيکو کې پورته د inferior thyroid شريان د esophageal خانگې، او لاندي د کين بکتني فرينیک او کين گاسټريک شريانونو esophageal خانگې شاملې دي
ميډياسټينل خانگې	څو واړې خانگې چې په شاتني منصف کې لمفاوي غوټې، رگونه، اعصاب، او حلقوي (areolar) نسج اروا کوي
خلفي بين الضلعي شريانونه (arteries)	معمولاً نهه جوړې شريانونه دي چې د توراسيک اورټا له خلفي سطحې څخه يې منشا اخلي. معمولاً لانديني نهه بين الضلعي مسافي اروا کوي (اولنۍ دوه بين الضلعي مسافي د costocervical trunk د يوې خانگې په وسيله چې د supreme intercostal شريان پ نوم ياديږي اروا کيږي)
Superior phrenic شريانونه	واړه شريانونه دي چې د توراسيک اورټا له بکتني برخې څخه يې منشا اخلي او حجاب حاجز د پاسني مخ خلفي برخه اروا کوي. دوي د musculophrenic او د pericardiophrenic شريانونو سره تفمم کوي
Subcostal شريان	دا د توراسيک اورټا تر ټولو بکتني جوړه ده چې له دولسمې پوښتۍ لاندي قرار لري

د ازیګس وریډنو سیستم (Azygos system of veins)

د وریډونو دغه سیستم له یو سلسله اوږدو رګونو څخه چې د بدن په دواړو خواو کې شتون لري، تشکیل شوي دي. دغه رګونه د بدن د ډیوال وینه پورته وړي او په superior vena cava کې تخلیه کوي. همدارنګه د ځینو توراسیکو داخلي غړو وینه هم ممکن دغه سیستم ته دننه شي، او د ګېډې له وریډونو سره تفممي (اناستوموتیک) اړیکې هم لري. دغه اوږده رګونه شوني ده په خپل ټول مسیر له یوې خوا څخه بلې خواته یو له بل سره په بیلابیلو ځایونو کې نښتي وي یا نه وي (۳.۹۳ انځور).

د وریډونو دغه سیستم د inferior vena cava د بندیدو په صورت کې یوه مهمه تفممي لاره جوړوي کوم چې د بدن د ښکتنې برخې وینه له همدې لارې لیرېږدول کیږي. د دغه سیستم مهم وریډونه عبارت دي له:

- په بني اړخ کې، ازیګس وریډ؛ او
 - په کین اړخ کې، hemiazygos وریډ او accessory hemiazygos وریډ.
- د دې رګونو د منشا، سیر، مرستیالان، تفماتو، او د پای په برخو کې د پام وړ بدلونونه شته.

ازیګس وریډ (Azygos vein)

دا وریډ د لومړۍ یا دوهم لومبر فقراتو پر وړاندې د بني ascending lumbar او بني subcostal وریډونو د یوځای کیدو په برخه کې رامنځته کیږي. همدارنګه دا بنایي د inferior vena cava د یوې نېغې څانګې په توګه کومه چې د بني ascending lumbar وریډ او بني subcostal وریډ له یوځای کیدلو څخه منع ته راغلي مشترکه تنې سره یوځای کیږي پېښه شي.

ازیګس وریډ د حجاب حاجز د اورټیک خلا (hiatus) له لارې ټټر ته دننه کیږي، یا دا چې د حجاب حاجز د بني crus له منع څخه یا هم له شا څخه یې ټټر ته دننه کیږي. دا په شاتني

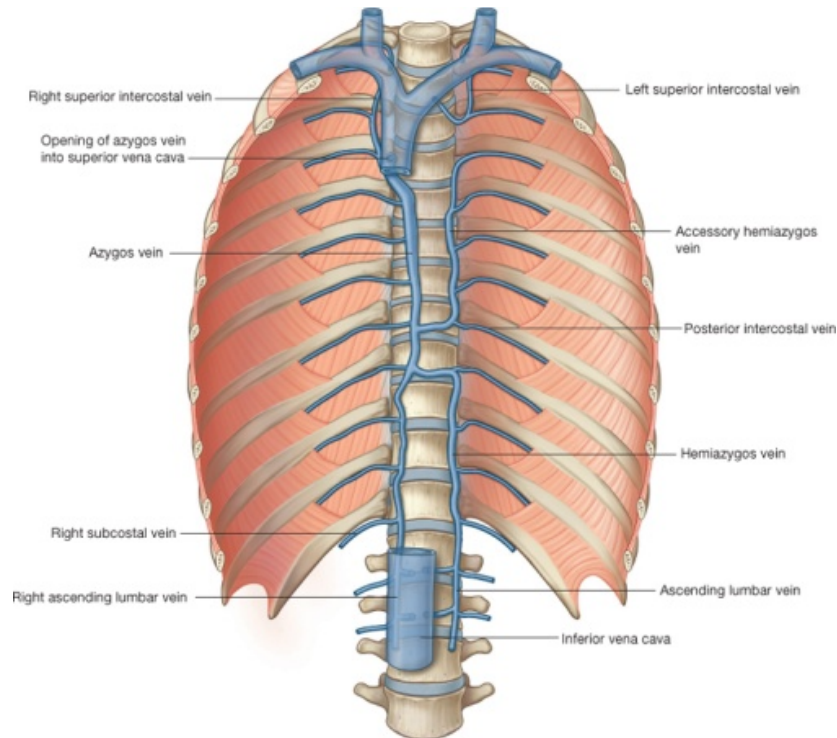
منصف کې پورته ځي داسې چې معمولاً د توراسيک نل (thoracic duct) په بنسټه خوا کې سیر کوي. کابو د څلورمې توراسيکې فقرې په برابري د بنسټه سږي د ريښې له مخې څخه تېرېږي او پدې توگه له superior vena cava سره مخکې لدې چې د پريکارډ کڅوړې ته دننه شي يوځاي کيږي.

د ازيگوس وريد معاونين يې عبارت دي له:

- Right superior intercostal وريد (واحد وريد دی چې د دوهم، دريم او څلورم بين الضلعي وريدونو له يوځاي کيدو څخه جوړيږي؛
- له پنځمې څخه تر يو لسمې پوري بنسټه خلفي بين الضلعي (posterior intercostal) وريدونه؛
- د هيمي ازيگوس وريد؛
- The accessory hemiazygos وريد؛
- Esophageal وريدونه؛
- ميډياسټينل وريدونه؛
- پريکارډيل وريدونه؛ او
- بنسټه برانشيل وريدونه.

هيمي ازيگوس وريد (Hemiazygos vein)

دا وريد چې د inferior hemiazygos وريد پنوم هم ياديږي د کين ascending lumbar او د کين subcostal وريدونو د يوځاي کيدو له ځايه څخه پيل کيږي (۳.۹۳ انځور). همدارنگه دا وريد ممکن يوازې يو له دغو وريدونو څخه راولاړه شي او معمولاً د کين renal وريد سره د يوې اړيکې درلودونکي دی.



۳.۹۳ د ازیگس وریدونو سیستم.

هیمی ازیگس ورید معمولاً ټټر ته د حجاب حاجز د کین crus له لارې دننه کیږي، مگر کیدلي شي چې د اورټیک هیاتوس له لارې هم ټټر ته دننه شي. دا ورید د شاتني منصف په منځ کې، په کین اړخ کې تر نهمې توراسیکې فقرې پورې پورته کېږي. په دغه برخه کې د ستون فقراتو له مخې، د توراسیک نل، توراسیک اورټا، او مری له شا څخه په تیریدلو سره ازیگس ورید کې دننه کیږي.

هغه مرستیالان چې له ازیگس ورید سره یوځای کیږي په لاندې ډول دي:

- بنکتني څلور یا پنځه بین الضلعي وریدونه؛

- Esophageal وریدونه؛ او

- میډیاستینل وریدونه.

Accessory hemiazygos ورید

د accessory hemiazygos ورید چې د superior hemiazygos ورید پنوم هم یادېږي په کین خوا کې د شاتني منصف له پورتنی برخي څخه ښکته کېږي او کابو ترد اتمې توراسیکې فقرې پورې رسیږي (۳.۹۳ انځور). په دغه برخه کې د ستون فقراتو له مخې څخه تیرېږي ترڅو د ازیگس ورید سره یوځای شي او یا هم په هیمي ازیگوس ورید باندې پای ته ورسېږي او یا له دواړو وریدونو سره اړیکه ټینګه کړي. معمولا دغه ورید په پورتنۍ برخه کې د کین پورتنۍ بین الضلعي ورید سره هم یوه اړیکه لري.

هغه وریدونه چې په accessory hemiazygos ورید کې خالي کیږي په لاندې ډول دي:

- له څلورمې څخه تر اتمې خلفي بین الضلعي وریدونه؛

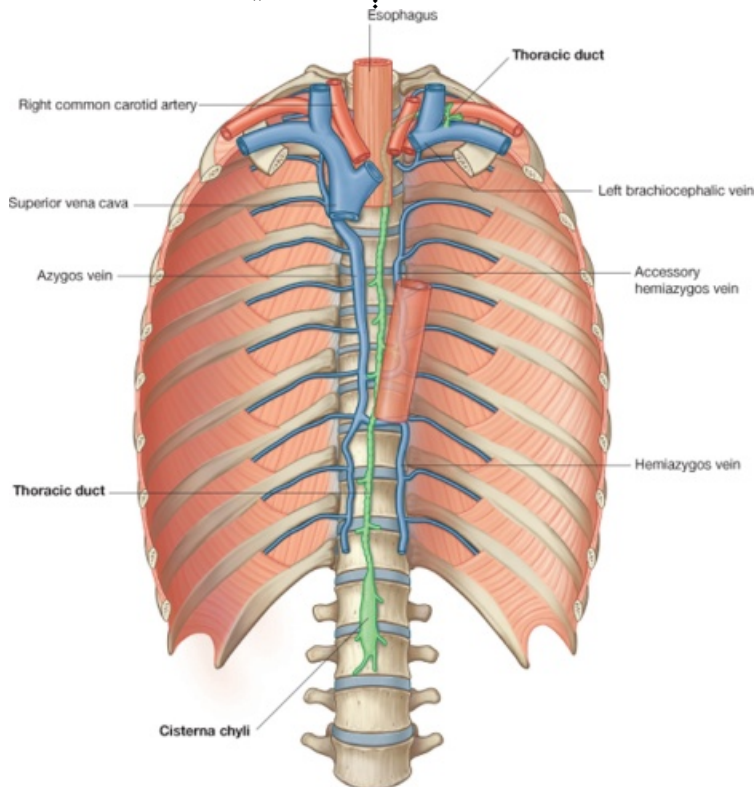
- ځیني وختونه، کین برانشیل وریدونه.

په شاتني منصف کې توراسیک نل (thoracic duct)

توراسیک نل (thoracic duct) یو داسې اساسي چینل دی کوم چې له لارې د عضویت د لمف ډبره برخه وریدي سیستم راګرزول کیږي. دا په گېډه کې د لمفاوې تنو (lymphatic trunks) له یوځای کیدو څخه منځته راځي. ځینې وختونه د cisterna chily یا chylo cistern پنوم یوه کڅوړه ډوله متوسع برخه جوړوي کومه چې د گېډې د داخلي غړو او ډیوالونو، خاضره لگن (pelvis)، د ریکتوم او فرج یا قضیب ترمنځ ناحیې (perineum) او د ښکتنیو اندامونو (نهایتونو) لمف پکښې تخلیه کیږي.

توراسیک نل د دوهمې لومبر فقرې څخه د غاړې تر بیخه پورې رسیږي. دغه نل ټټر ته د حجاب حاجز د اورټیک هیاتوس له لارې د اورټا تر شا دننه کېږي، توراسیک نل په شاتني منصف کې د منځنۍ کربنې په ښۍ خوا کې د توراسیک اورټا (په کینه خوا کې) او

ازيگوس وريد (په بنسۍ خواکې) ترمنځ پورته سير کوي (۳.۹۴ انځور). دغه د حجاب حاجز او مری شاته او د فقراتو د جسمونو په مخه کې قرار لري.



۳.۹۴ انځور توراسيک نل (thoracic duct).

توراسيک نل د پنځمې توراسيکې فقرې په برابرۍ، د منځنۍ کربنې کينې خواته ځي او پورتنې منصف ته دننه کېږي. دا د پورتنې منصف په منځ کې سير کوي او د غاړې په طرف ادامه مومي.

ورسته له هغې چې د کينې jugular trunk (کوم چې پکښې د سر او غاړې کينې خوا لمف تخليه کېږي)، او د کينې subclavian trunk (کوم چې پکښې د پورتنې کينې اندام لمف

تخلیه کپری) سره یوځای شي، نو توراسیک نل د کین سب کلا فین ورید او کین internal jugular ورید د یوځای کیدو په ځای کې تخلیه کپری.

په توراسیک نل کې معمولاً لاندې لمفاوي تنې او نلونه خالي کپری:

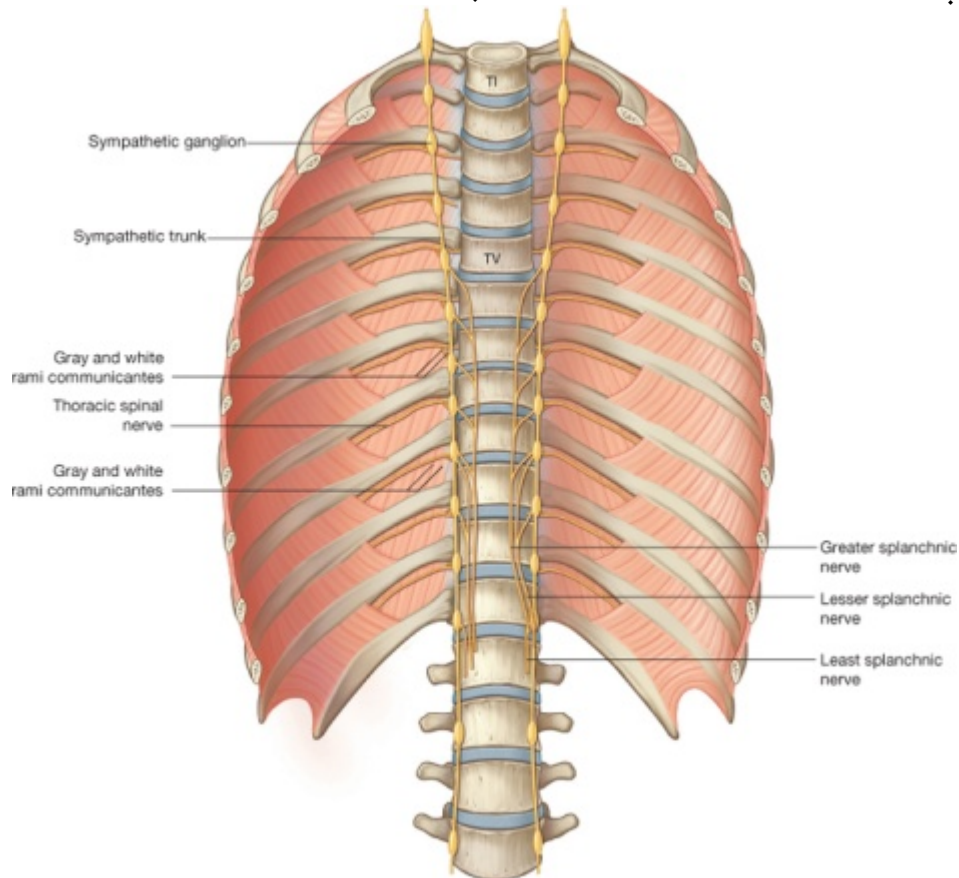
- په گېډه کې لمفاوي تنې کومې چې په یوه ټکي کې سره یوځای کپری؛
- نزولي توراسیکې لمفاوي تنې (descending thoracic lymph trunks) کومې چې په دواړو خواوو کې لاندینۍ شپږ یا اووه بین الضلعي مسافې تخلیه کوي؛
- پورتنۍ بین الضلعي لمفاوي تنې کومې چې د کین اړخ پورتنۍ پنځه یا شپږ بین الضلعي مسافې تخلیه کوي؛
- د شاتني میډیاسټینل لمفاوي غوټو نلونه؛
- د خلفي ډیافراگماتیک لمفاوي غوټو نلونه.

سمپاتیک تنې (Sympathetic trunks)

د سمپاتیک تنې د محیطي عصبي سېستم د اتونومیک اعصابو د سمپاتیک برخي اړین جز دی او لکه څنګه چې دوی د ټټر له منځ څخه تېرېږي نو د شاتني منصف برخه هم ګڼل کیږي. د سمپاتیک د تنو دغه برخه له دوه موازي پرو (cords) څخه جوړه شوې ده کومه چې ۱۱ یا ۱۲ عقدات (ganglia) لري (۳.۹۵ انځور). دغه عقدات له ګاونډیو توراسیکو نخاعي اعصابو پورې د white rami communicante او gray rami communicante په نوم عصبي تارونو په مرسته نښتي دي او د اړوندو توراسیکو نخاعي اعصابو په مطابقت کې چې ورسره اړیکې لري شمېرل کیږي.

دغه تنې د شاتني منصف په پورتنۍ برخه کې، د پوښتیو د غاړو په مخه کې موقیعت لري. په ښکتنۍ برخه کې تر هغه چې د فقراتو د جسمونو په اړخیزو برخو کې قرار ونیسي انسي موقیعت غوره کوي. د سمپاتیک تنې د حجاب حاجز شاته د medial arcut اړبټې لاندې

او يا د حجاب حازد crura له منع څخه په تېرېدلو سره تېتر پرېږدي. دغه تنې په خپل ټول مسپر کې د جداري پلورا په وسيله پوښل شوي دي.



۳.۹۵ انځورد سمپاتيک تنو تورا سيکه برخه.

له عقداتو (ganglia) څخه څانگې

له عقداتو څخه دوه ډوله انسي څانگې منشا اخلي:

- په لومړي ډول کې يې د پورتنيو پنځو عقداتو څانگې شاملې دي؛

- په دوهم ډول کې د بنکتنيو اوو عقداتو خانگې شاملې دي. لومړني ډول يې، چې پکښې د پورتنیو پنځو عقداتو خانگې شاملې دي، معمولاً د postganglionic سمپاتيک تارونو څخه تشکیل شوي دي کومې چې بېلابېل تورا سيک داخلي غړي تعصیبيوي. دا خانگې نسبتاً واره دي او حشوي ننه ایستونکي تارونه (visceral afferent fibers) هم لري.
- دوهم ډول يې، چې د بنکتنيو اوو عقداتو څخه خانگې په کې شاملې دي، معمولاً د preganglionic سمپاتيک تارونو څخه تشکیل شوي دي چې بېلابېل بطني او حوصلي داخلي غړي تعصیبيوي. دا نسبتاً لويې خانگې دي او همدارنگه حشوي ننه ایستونکي (visceral afferent fibers) هم لري او درې تورا سيک splanchnic اعصاب جوړوي کوم چې له لوی (greater)، کوچني (lesser) او ډیر کوچني (least) splanchnic اعصابو څخه عبارت دي (۹۵ انځور):

- **Greater splanchnic nerve** په دواړو خواو کې معمولاً له پنځمې څخه تر نهمې تورا سيکو عقدو څخه راوړلایږي. دا د فقراتو پر جسمونو باندې بنکته کېږي داسې چې په یوه انسي جهت سره سیر کوي، گيډې ته د حجاب حاجز د crus له لارې تیرېږي او هلته په سلیاک گانگلیون باندې پای ته رسیږي.
- **Lesser splanchnic nerve** معمولاً له نهمې او لسمې یا لسمې او یوولسمې تورا سيکو عقداتو څخه منشأ اخلي. دا د فقراتو پر جسمونو باندې بنکته کېږي داسې چې په یوه انسي جهت سره سیر کوي او گيډې ته د حجاب حاجز د crus له لارې تیرېږي او هلته په aorticorenal گانگلیون باندې پای ته رسیږي.
- ډیره کوچني splanchnic عصب (lowest splanchnic nerve) معمولاً له دولسمې تورا سيکې عقدې څخه منشأ اخلي. نوموړي عصب بنکته سیر کوي او د حجاب

حاجز د crus له لارې گیدې ته دننه او هلته په رینل شبکه (renal plexus) باندې پای ته رسیږي.

مخکینې منصف (Anterior mediastinum)

مخکینې منصف د سترنوم هډوکي د جسم شاته او د پرېکارډ کڅوړې په مخه کې قرار لري (۳.۵۲ انځور د وکتل شي).

- پورتنی سرحد یې یوه داسې عرضاني خیالي سطحه ده کومه چې د سترنل زاویې او د څلورم او پنځم توراسیک فقراتو د جسمونو ترمنځ د غضروفي ډیسک څخه تیرېږي او پدې توگه له پورتنی منصف څخه بېلېږي؛
- بنکتنی سرحد یې حجاب حاجز دی؛
- په اړخیزه توگه، له دواړو خواوو څخه د جداری پلورا د میډیاسټینل برخې په وسیله محدودده شوې ده.

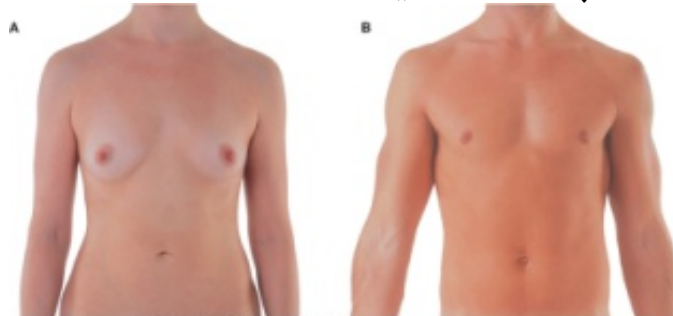په مخکیني منصف کې عمده جوړښت د تایمس د غدې له یوې برخې څخه، کوم چې مخکې روښانه شوله عبارت دي (۳.۸۰ انځور د وکتل شي). همدارنگه پکښې شحم، نښلونکي نسج، لمفاوي غوټې، د internal thoracic رگونو میډیاسټینل څانگې او sternopericardial اړبڼې کومې چې د سترنوم د جسم د خلفي سطحې څخه تر فبروز پرېکارډیوم پورې غزیږي، هم شامل دي.

سطحې اناتومي (Surface anatomy)

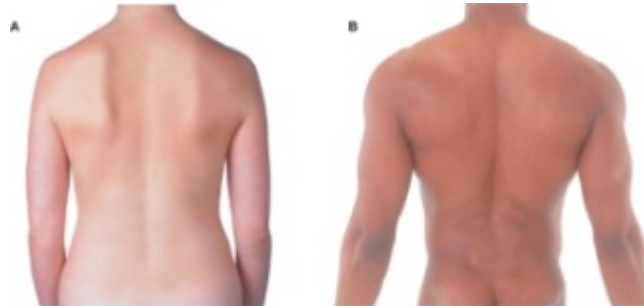د ټټر سطحې اناتومي

هغه وړتیا چې په ترڅ کې حدس وهل کیدلای شي چې توراسیک جوړښتونه د ټټر له سطحې برخو سره څه ډول اړیکې لري د فزیکي معاینې بنسټ گڼل کیږي. په ۹۶.۳ او ۹۷.۳ انځورونو کې د بدن پر سطحه باندې مهم ټکي ښودل شوي کوم چې د ژورو جوړښتونو د

موقیعتونو په تعینولو کې او د اضعا (auscultation) او قرع (percussion) په مرسته د هغوي د دندو په ارزولو کې کارېدلای شي.



۳.۹۶ انځور د تټر قدامي ډیوال. A. په یوه بنځه کې. B. په یو نارینه کې.

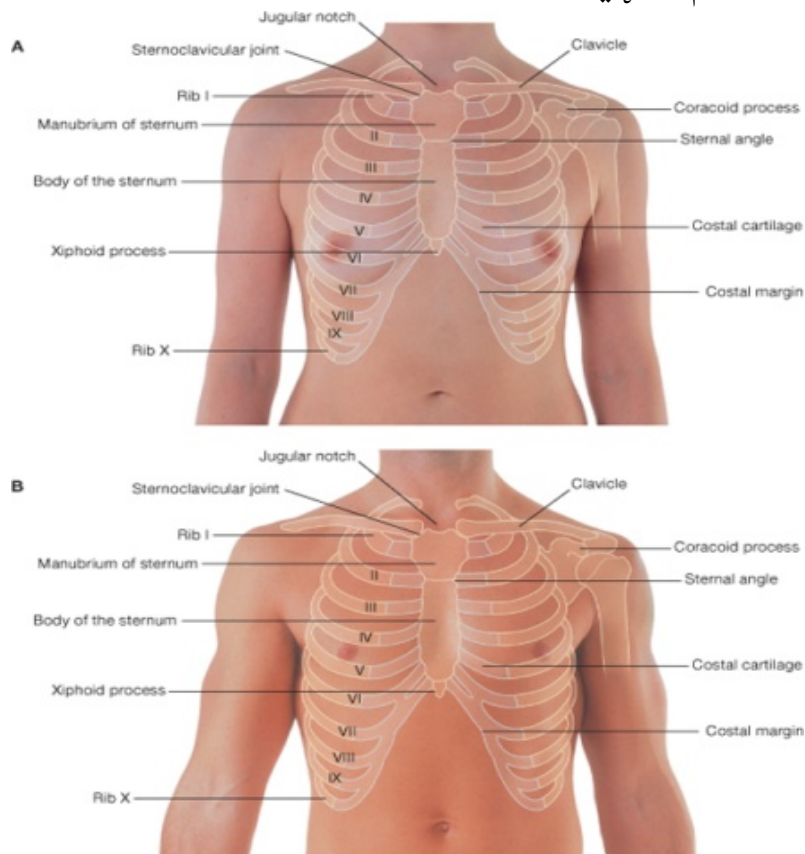


۳.۹۷ انځور د تټر خلفي ډیوال. A. په یوه بنځه کې. B. په یو نارینه کې.

پوښتې څه ډول شمېرل کېږي

دا چې پوښتې په څه ډول شمیرل کېږي پوهېدل یې اړین دي ځکه چې بېلابېلې پوښتې د ژورو جوړښتونو د موقیعت د تعینولو لپاره د جس وړ مهمې نقطې برابرې دي. د مشخصو پوښتیو د موقیعت مالومولو لپاره، د سټرنوم د مانوبریوم په پورتنۍ برخه کې jugular notch جس کړي. د سټرنوم لپاسه لاندې حرکت وکړي تر هغې چې یوه غونډۍ جس شي. دغه غونډۍ سټرنل زاویه ده چې د سټرنوم د مانوبریوم او د سټرنوم د جسم اتصالي محل په ګوته کوي. په دغه برخه کې د دوهمې پوښتۍ ضلعي غضروف له سټرنوم سره مفصل

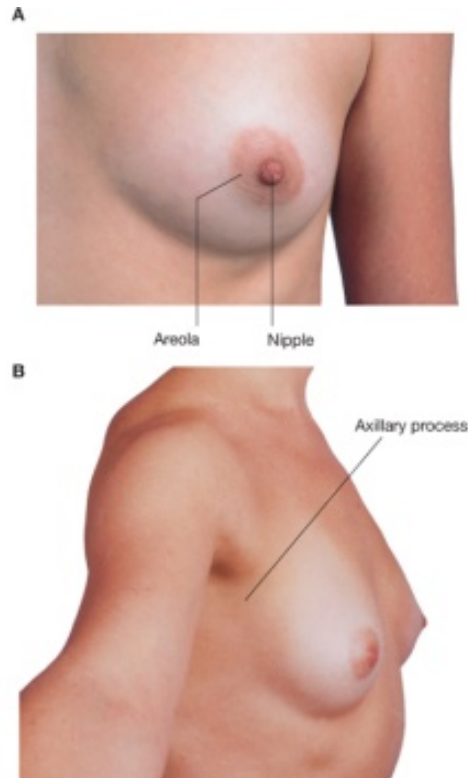
کیرې. دوهمه پوښتی په نښه کړې او له هغې وروسته په یو مخ کښته او اړخیز جهت سره د پښتیو شمېرلو ته دوام ورکړې (۳.۹۸ انځور).



۳.۹۸ انځور د ټټر ډیوال قدامي منظري سره اسکلیټي جوړښتونو ښودل شوي دي. A. په ښځه کې د یوې مشخصې بین الضلعي مسافې پورې مربوط د تي د خو کې (nipple) موقعیت د تي اندازي ته پام سره، کوم چې کیدای شي سره متناظر نه وي توپیر کوي. B. په نارینه کې د تي د خو کې موقعیت په څلورمه بین الضلعي مسافه کې کتل کیرې.

په بنځو کې د تیونو سطحې اناتومي

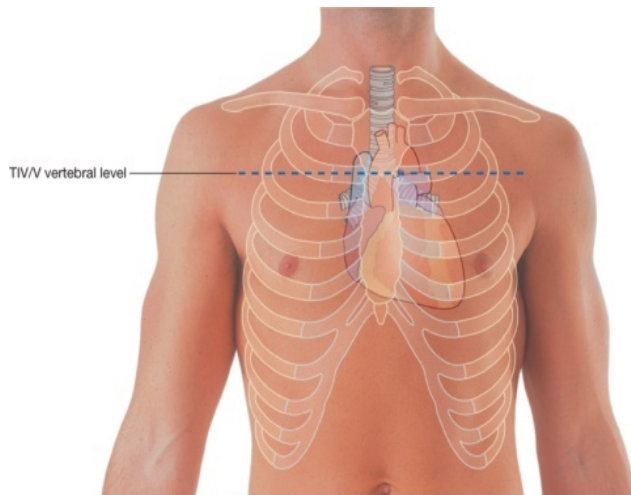
سره له دې چې تیونه د جسامت له پلوه توپیر لري، دوي په طبیعي ډول د ټټر دیوال سره له دوهمې پوښتۍ څخه تر شپږمې پوښتۍ پورې د pectoralis major عضلې لپاسه نښلیدلي دي. دوي علوي پورته جنب خواته د pectoralis major عضلې تر ښکتنې څنډې پورې غزیرې او تخرگ ته دننه کیږي (۳.۹۹ انځور). د تي دغه برخه د axillary tail یا axillary process په نامه یادېږي. د ټټر دیوال لپاسه د تي د څوکې او aerola موقیعت د تي د جسامت له نظره توپیر لري.



۳.۹۹ انځور د تي د څوکې او د هغې څخه چاپیر د پوستکي تور رنگه سیمه (areola) نږدې منظره. B. د یوې بنځې د ټټر دیوال اړخیز منظره د تي اکسیلري بارزه ښيي.

د څلورم/ پنځم توراسيک فقراتو په برخه کې د جوړښتونو تصويرول يوه افقی سطحه دي چې په قدام کې د sternal angle او په خلف کې د څلورمې او پنځمې توراسيکې فقري تر منځ د بين الفقري ډيسک څخه تېرېږي. دغه سطحه په اسانۍ سره مالومېدای شي ځکه چې د مانوبريوم ستړني او د ستړنوم د جسم ترمنځ مفصل د جس وړ يوه څرگنده هډوکينه بارزه يې جوړه کړيده. د څلورم/پنځم توراسيک فقري ليول په برخه کې (۳.۱۰۰ انځور):

- دوهمه پښتۍ له ستړنوم سره مفصل کېږي؛
- پورتنۍ منصف له ښکتنۍ منصف څخه پېلېږي؛
- صاعده اورتا ختمېږي او د اورتا قوس پېلېږي؛
- د اورتا قوس ختمېږي او نازله اورتا پېلېږي؛
- تراخيا منشعب کېږي.

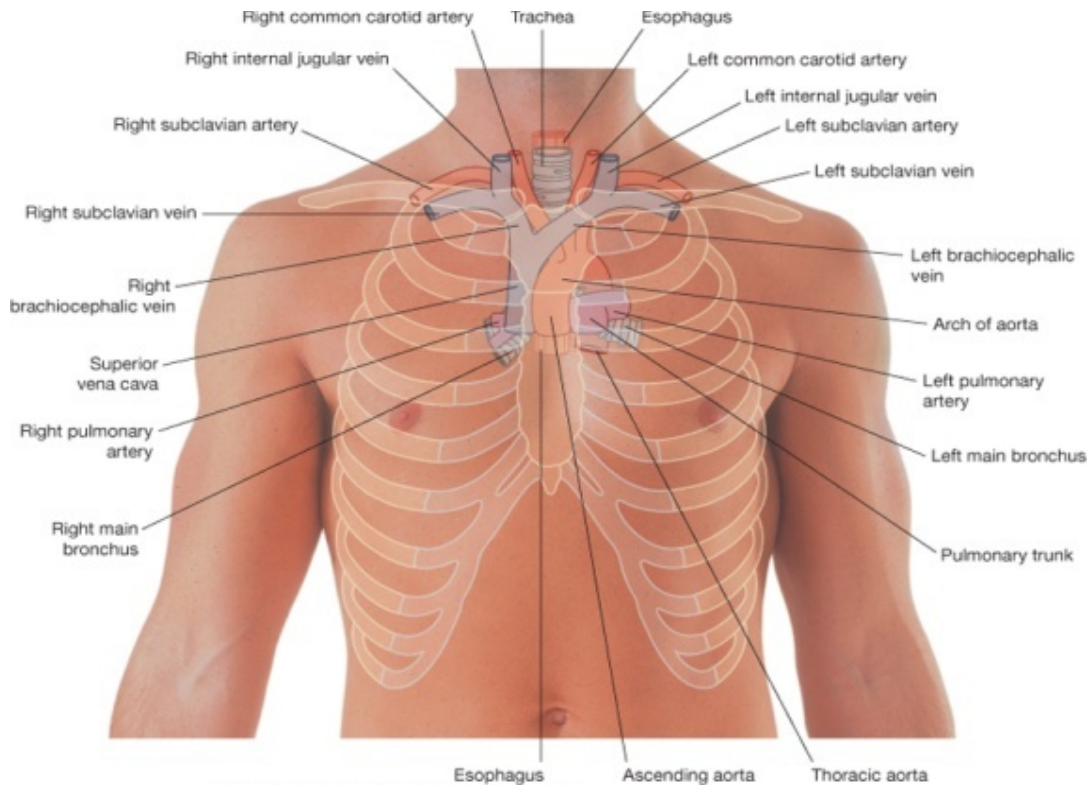


۳.۱۰۰ انځور د يو نارينه د تېر ډيوال قدامي منظره کې د مختلفو جوړښتونو موقعيتونه نظر TIV/TV توراسيک فقري کچې ته ښودل شويدي.

په پورتنی منصف کې د جوړښتونو تصویرول

د یو کاهل انسان په پورتنی منصف کې یو شمېر جوړښتونه کیدای شي چې د هغوي د موقعیت پر بنسټ چې نظر اسکلپټي نښو ته کوم چې د پوستکي له طریقه جس کیدلای شي لري تصویر شي (۱۰.۳ انځور):

- په هره یو خوا کې، د sternoclavicular بندونو ته نږدې د کلافيکل د انسي نهایت شاته internal jugular وريد او subclavian وريد يوځای کيږي او پدې توگه brachiocephalic vein جوړوي.
- د سټرنوم د مانوبریوم شاته کين براخيسفاليک وريد له کين خوا څخه ښي خوا ته تېريږي؛
- د ښي لومړي پوښتی دضلعي غضروف د ښکتنی څنډې شاته د دواړو براخيسفاليک وريدونو له يوځای کېدلو څخه sup vena cava منځ ته راځي.
- د اورټا قوس د سټرنل زاویې (قداماً) او د څلورم/پنځم توراسيک فقرې ليول (خلفاً) ترمنځ د مستعرض پلان په برخه کې پيل او پای ته رسيږي. د اورټا قوس ممکن پورته د سټرنوم د مانوبریوم تر منځنی برخې پورې ورسېږي.



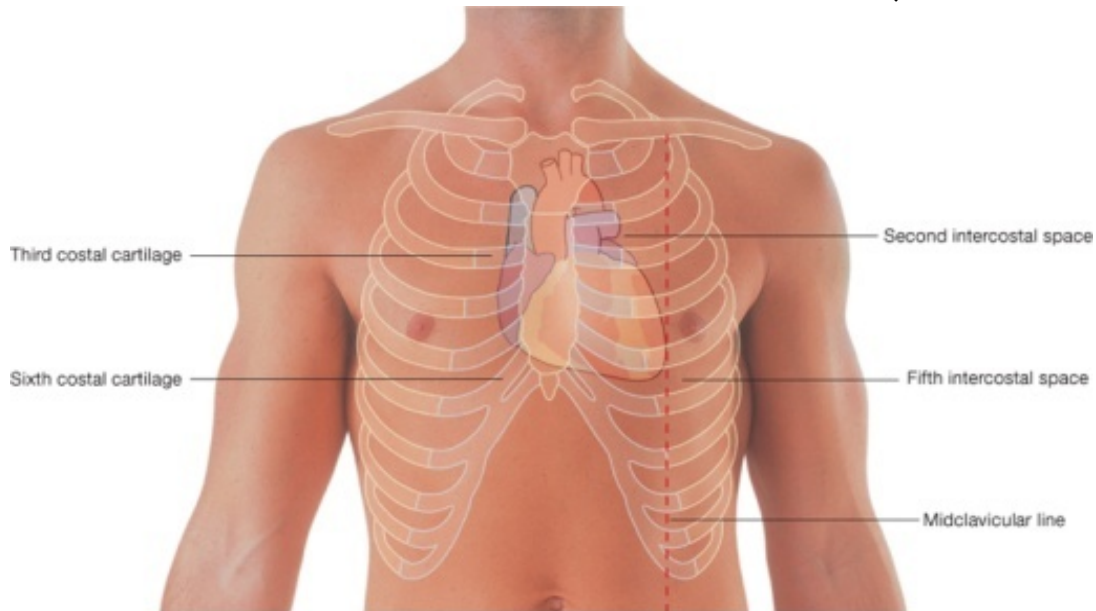
۳.۱۰۱ انځور د يو سړي د تټر ډيوال قدامي منظره په پورتنۍ منصف کې د مختلفو جوړښتونو موقعیتونه څرنگه چې له سکلیټ سره اړیکه لري نښي.

د زړه د څنډو تصویرول

د زړه د څنډو د تصویرولو لپاره سطحې اړینې نقطې جس کیدای شي (۱۰۲.۳ انځور).

- د زړه پورتنۍ سرحد په بنۍ خوا کې تر دریم ضلعي غضروف پورته او په کین خوا کې تر دوهمې بین الضلعي مسافې پورې رسېږي.
- د زړه بنۍ څنډه د بنۍ دریم ضلعي غضروف څخه تر بنۍ شپږم ضلعي غضروف نږدې برخې پورې رسېږي.

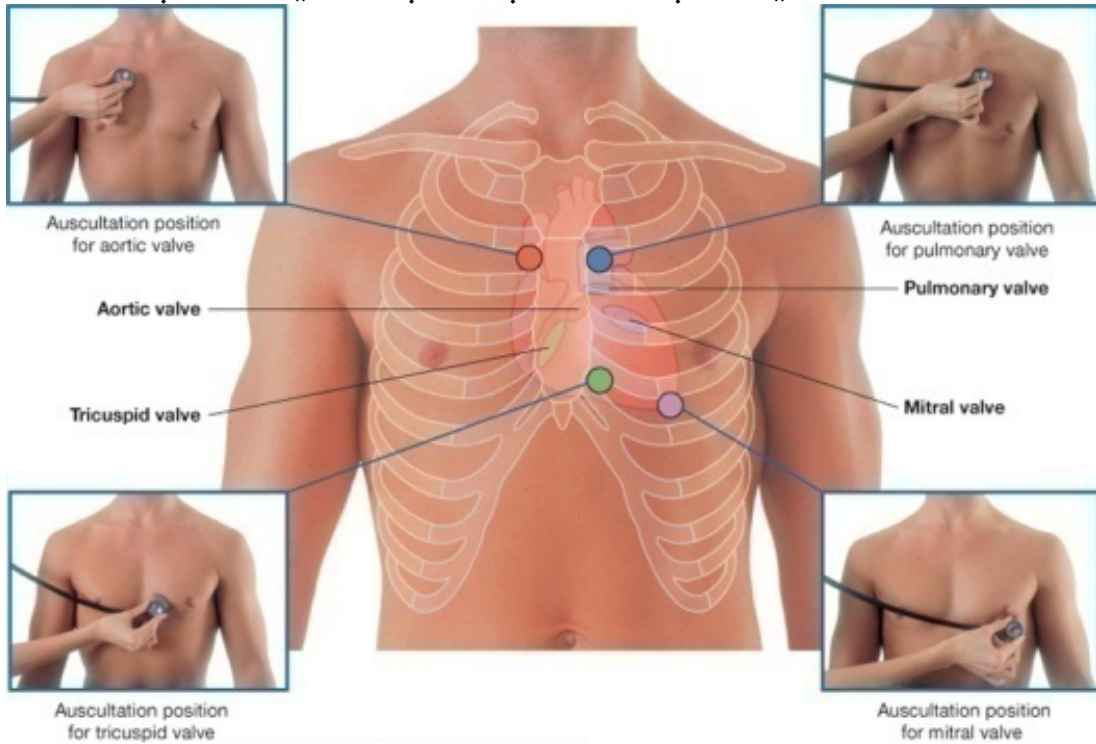
- د زړه کینځه څنډه جنب خواته له دوهمې بین الضلعي مسافې څخه تر څوکې پورې چې د midclavicular line سره نږدې په پنځمه بین الضلعي مسافه کې موقیعت لري، غزیږي.
- د زړه بنکتني څنډه د بنی شپږم ضلعي غضروف له ستیرنل نهایت څخه تر څوکې پورې چې په پنځمه بین الضلعي مسافه کې midclavicular line ته نږدې قرار لري، رسیږي.



۳.۱۰۲ انځور د یو سږي د تېر ډیوال قدامي منظره اسکلیټي جوړښتونه او د زړه سطحې برامده گي گاني نښي.

د زړه د غږونو لپاره کومې برخې واورېدل شي
 د ورځونو (والونو) څخه د غږونو د اورېدلو لپاره، ستاتسکوپ ته په هغه برخه کې ځای ورکړل شي چې د وینې جریان له وال څخه تېریږي (۳.۱۰۳ انځور).

- د ټراي کسپید وال پنځمې بین الضلعې مسافې سره نږدې فقط د سټرنوم په کین بنکتنۍ برخه کې اورېدل کېږي.
- د مټرال وال د زړه د زروې لپاسه په کین پنځمه بین الضلعې مسافه کې د midclavicular line په برخه کې اورېدل کېږي.
- د پلمونري وال د کین دوهمې بین الضلعې مسافې په انسي نهایت کې اصغا کېږي.
- د اورټیک وال د بني دوهمې بین الضلعې مسافې په انسي نهایت کې اصغا کېږي.



۳.۱۰۳ انځور د یو سړي د ټټر ډیوال قدامي منظره اسکلیټي جوړښتونه، زړه، د زړه د ورخونو (والونو) موقعیت، او د زړه غږونو د اوریدو ځایونه.

د پلورا جوفونو او سږو، د پلورا د کنجونو، او د سږو د لوبو او درزونو تصويرول

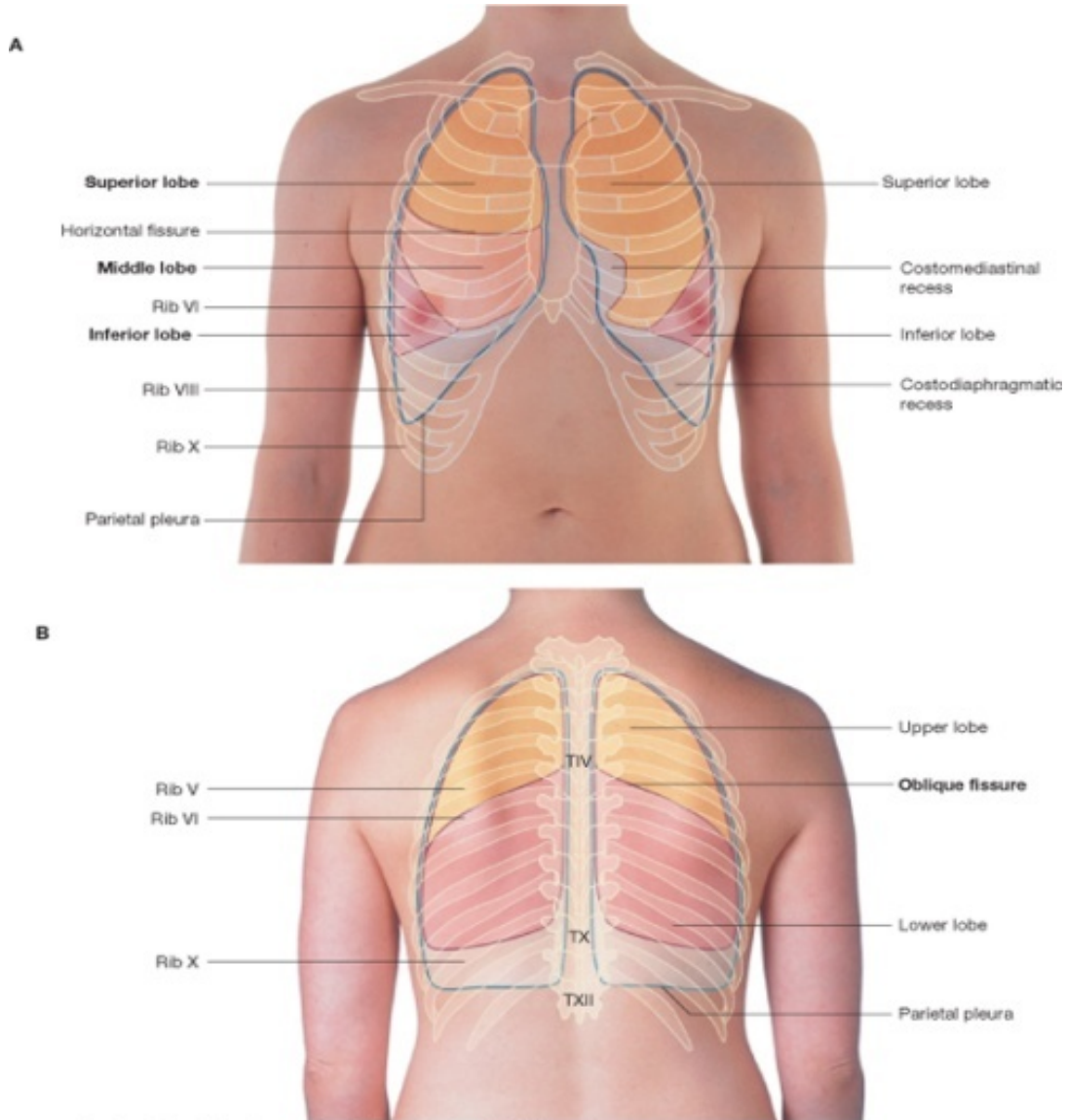
د جس وړ سطحې نښې د سږو او د پلورا جوفونو د سرحداتو د مالومولو او همدراڼگه د سږو د لوبونو او درزونو د تعین لپاره کاریدای شي.

په پورتنی برخه کې، جداری پلورا د لومړنۍ پوښتۍ د ضلعي غضروف څخه یې پورته تبارز کوي. په مخه کې، کوسټل پلورا منځني کرښی ته د سټرنوم د پورتنی برخې شاته رسیږي. د سټرنوم د ښکتنی برخې شاته، کین جداری پلورا منځني کرښی ته د زړه د موجودیت له کبله دومره نه نږدې کیږي لکه په ښي طرف کې چې نږدې کیږي. دا ځکه چې زړه کین خواته برامده گي لري (A.3.104 انځور).

په لاندیني برخه کې، پلورا له *costal margin* څخه پورته حجاب حاجز ته منعکس کیږي او د ټټر د دیوال چاپر اتمه، لسمه پوښتیو مورگي او دولسمه فقری په تعقیبولو سره سپر کوي (په دې مانا چې اتمه پوښتی په *midcalvicular line* کې، لسمه پوښتی په *midaxillary line* او خلفاً دولسمه فقره).

سږي د پلورا د جوفونو په وسیله احاطه شوي ساحې په بشپړه توگه مخصوصاً په قدام او لاندیني برخو کې نه ډکوي.

- په قدام کې *Costomediastinal recesses*، په ځانگړي توگه په کین خوا کې د زړه د راوتنې سره په ارتباط کې رامنځ ته کیږي.
- په لاندیني برخه کې *costodiaphragmatic recesses* د سږي د ښکتنی څنډی او د پلورا د جوف د ښکتنی څنډی ترمنځ رامنځ ته کیږي.



۳.۱۰۴ انځور د ټټر ډيوال په منظرو کې د سږو د لوبونو او درزونو (fissures) سطحې برامدگې گاني بڼکاره کيږي. A. په يوه بڼځه کې قدامي منظره پر بڼۍ خواکې، پورتنۍ، منځنۍ، او بڼکتنۍ لوبونه ښودل شويدي. په کيڼ خواکې، پورتنۍ او بڼکتنۍ لوبونه ښودل شويدي. B. په يوه بڼځه کې خلفي منظره.

په دواړو خواو کې، پورتنۍ او بنکتني لوبونه بنودل شويدي. په دغه منظره کې منحنۍ لوب په بنۍ خواکي د ليدلو وړ نه دي.

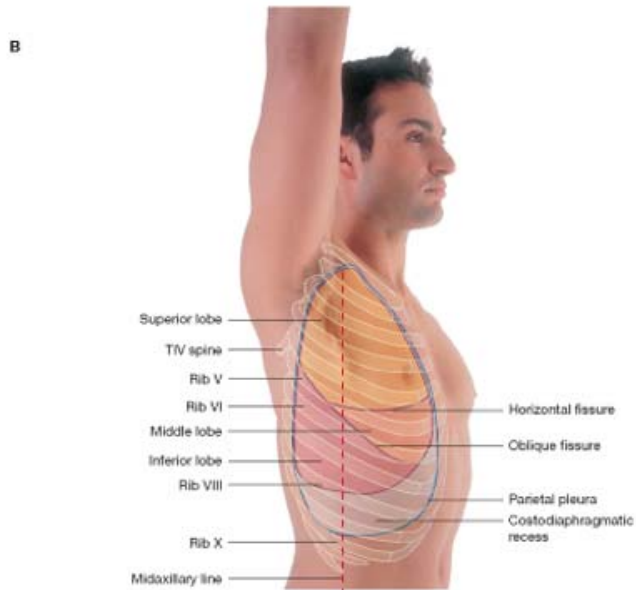
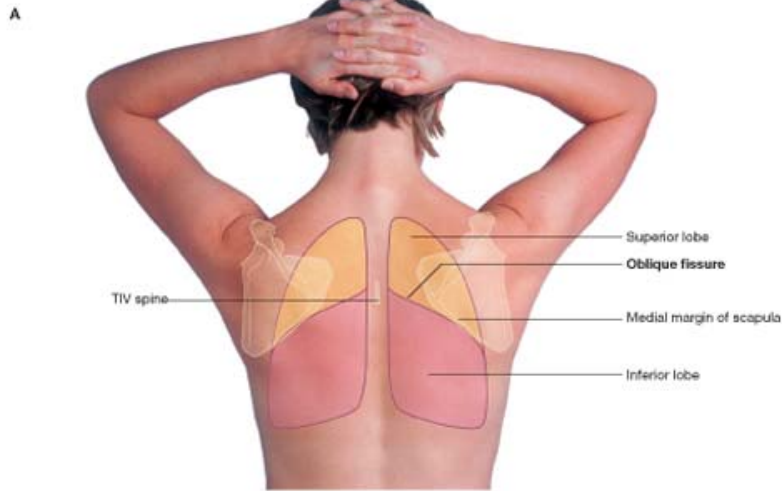
په خاموشه تنفس کې، د سړۍ بنکتني څنډه د ټټر د ديوال چاپېر د شپږمه، اتمه پوښتنيو او لسمه فقرې سپر تعقيبوي (په دې مانا چې شپږمه پوښتني په midcalvicular line کې، اتمه پوښتني په midaxillary line کې او خلفاً لسمه فقره).

په خلفي منظره کې، مایل درز (oblique fissure) په دواړو خواو کې د منحنۍ کرښې لپاسه څلورم توراسيک فقرې تبغې سره نږدې موقیعت لري (۳.۱۰۴B انځور او ۱۰۵.۳A انځور). دا په اړخيزه توگه بنکته خواته حرکت کوي، داسې چې له څلورمه او پنځمه بين الضلعي مسافو څخه تيريري او جنباً شپږمه پوښتني ته رسيږي.

په قدامي منظره کې، افقي درز (horizontal fissure) په بنې خوا کې د څلورمې پوښتني او د هغې د ضلعي غضروف (costal cartilage) سپر تعقيبوي او مایل درز په دواړو خواو کې د شپږمې پښتني او د هغې د ضلعي غضروف سپر تعقيبوي (۳.۱۰۵B انځور).

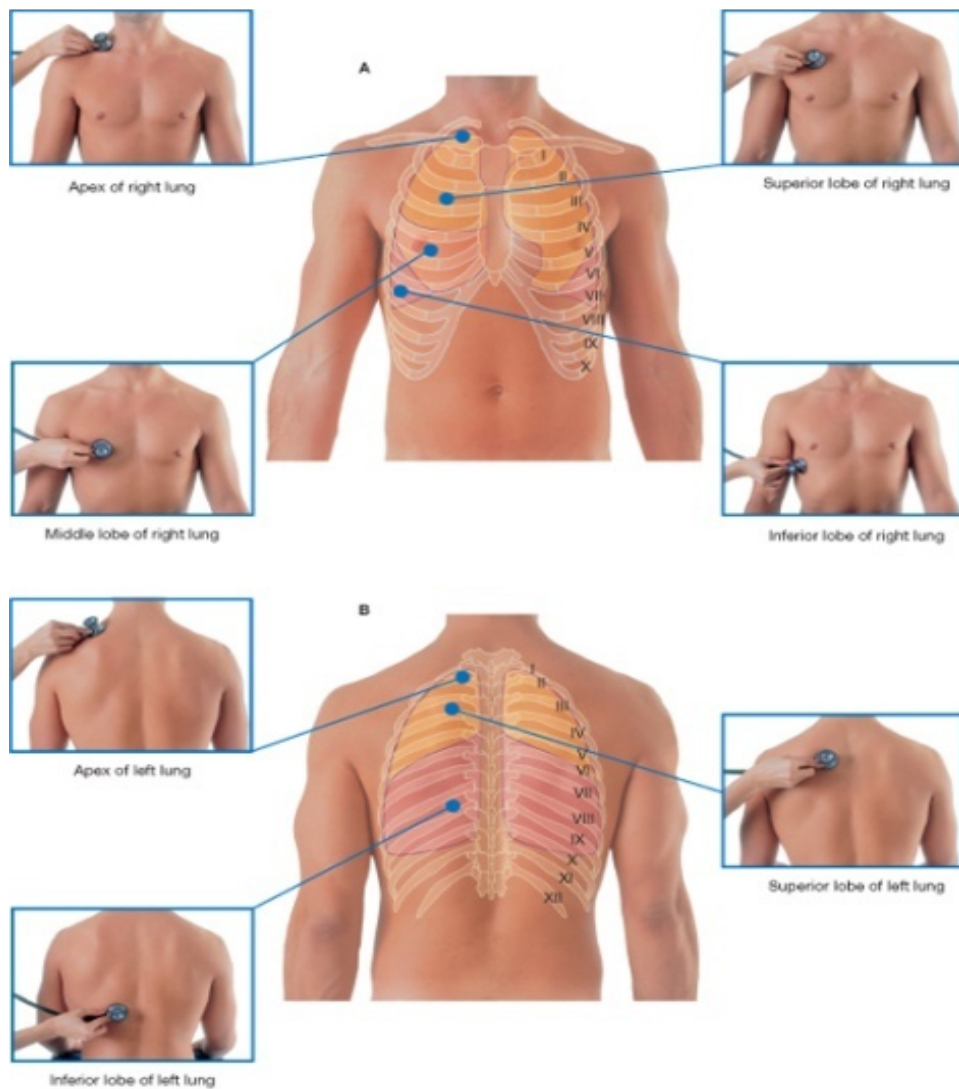
د سږو د غږونو لپاره کومې برخې واوريدل شي

د سږو د غږونو د اوريدلو لپاره د ستيتوسکوپ د ايښودولو ځايونه په ۳.۱۰۶ انځور کې بنودل شويدي.



۳.۱۰۵ انځور د ټټر ډيوال منظره. A. په يوه بنځه کې خلفي منظره چې ورسره دواړه بازوگان يې د تبعه حالت لري او دواړه لاسونه يې د هغې د سر شاته قرار نيولي. په دواړو خواو کې، د سږو پورتنۍ او بنکتنۍ لوبونه ښودل شويدي. کله چې سکپولا دغه وضعیت ته تدور وکړي، نو د سکپولا انسي څنډه د مايل درز يا فيشور سره موازي وضعیت غوره کوي او کيداى شي چې د سږو د پورتنۍ او بنکتنۍ لوبونو

د سطحې برامدگي گانو د تعینولو لپاره د یو لارښود په توگه وکارول شي. B. په یو سرې کې جنبي منظره چې ورسره نښې مټیې د تبعده حالت لري. د نښې سرې پورتنۍ، منحنۍ، او ښکتنۍ لوبونه ښودل شوي دي. مایل درز (فیشور) په خلف کې د څلورم توراسیک فقرې د spinous بارزې په برابري پیلیږي، ښکته خواته په تیریدلو سره څلورم پوښتی، څلورم بین الضلعي مسافه، او پنځمه پوښتی څخه تیرېږي. دا پنځمه بین الضلعي مسافه د منحنۍ اکسیلري کرنې په برخه کې قطع او قداماً د شپږمې پوښتی د څنډې په امتداد ادامه مومي. افقي درز (فیشور) پنځمه پوښتی په منحنۍ اکسیلري مسافه کې قطع او قدام خواته ادامه مومي، څلورم بین الضلعي مسافه قطع او د څلورم پوښتی څنډه او د هغې ضلعي غضروف تر سترنوم پوري تعقیبوي.



۳.۱۰۶ انځور د یو سړي د ټټر ډیوال او ورسره د سږو د لوبونو د اوریدلو لپاره د ستاتیسکوپ ایښودلو منظرې. A. قدامي منظره. B. خلفي منظره.

کلینکي پېښې (Clinical cases)

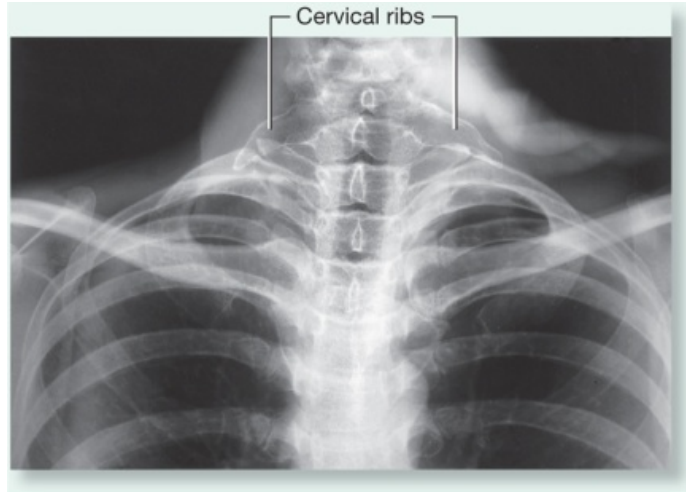
لومړۍ پېښه

یو ځوان سړي د خپل کین لاس د گوتو د څوکو په پوستکې کې تور رنگه ساحې لرلې. د پلاټلیټ امبولي کلینکي تشخیص ورباندې ایښودل شوي وه او د امبولي د یوې سرچینې د موندلو پلټنه هم شوې وه. امبولي کولي شي چې د ډیرو منبعو څخه سرچینه واخلي. دوي په حقیقت کې د وینې غوتې او نسجي پلگونه، معمولاً پلاټلیټونه دي کوم چې له یوې منبعې څخه کوچنیو رگونو ته لیږدول کیږي چې کیدلای شي د هغوي د تړل کیدلو لامل وگرځي. شریاني امبولي د زړه له کین خوا او د اغیزمن شوي غړي له شریانونو څخه په هره ځای کې سرچینه اخیستلې شي. د روماتیزم تبې له کبله د ورځ (وال) ناروغي د مترال او اورټیک ورخونه د عفونت (انفکشن) پر وړندای خورا ډیر حساس یې گرځوي. دغه حالت

ته infective endocarditis ویل کیږي

ددې په پوټکي کې د وینې یوې غوتې شتون موندل شوی او ورسره د وینې د غوتې سرچینه په گوته شوې. د وینې غوته کولای شي چې د بیلابیلو سرچینو څخه منځ ته راشي. دا نسجی، عموماً د دمویه صفحاتو (platelets) غوتې او پلگونه دي، کوم چې له یوې سرچینې څخه په لیږدوني سره په پای کې په کوچنیو رگونو کې ځای نیسي چې بنایي هغوي وتړي. شریاني وینه ییز غوتې بنایي په هر ځای کې د زړه په کین خوا او په شریانو کې چې اغیزمن شوي منځ ته راشي.

د زړه د ورځ (وال) هغه ناروغي چې د روماتیزم تبې څخه منشا اخلي مترال او اورټیک ورخونه (والونه) د انتان لپاره ډیر زیات مساعد گرځوي. دغه حالت ته infective endocarditis ویل کیږي. د منتن شوي وینه ییزې غوتې (infected emboli) په صورت کې د بکتریاگانو شمیر په ورځ کې زیاتېږي او له هغه ځایه محیطي دوران ته خپریږي.



۱۰۷.۳ انځور د غاړې راډیوگرافي دوه اړخیزه سرفیکل پوښتې.

په ۱۰۷.۳ انځور کې د غاړې یوه ساده راډیوگرافي د غاړې پوښتې (cervical rib) انځور
ښيي.

د غاړې پوښتې ښايي درې بیل شته ناروغتیاوې منځ ته راوړي.

- شریاني تخته کیدنه او امبولایزیشن- د سب کلاډین شریان قطر د هغې د ډیستل برخې د لاندني سطحې د تخته کیدنې په ترڅ کې چې د سرفیکل پوښتې (یا کرې) له کبله را منځ ته کیږي کمیږي او گرځني بهیر ته د ښې نیولو اجازه ورکوي. شونې ده چې په دغه سیمه کې د پلاټیتونو غونډارې او atheroma منځ ته راشي. دغه مخروبه ټوټې کیدای شي چې له خپل ځای څخه بې ځایه او distally پورتنې اندام په رگونو له بهیدلو سره د گوتو او د لاس د وینې بهیر بند کړي، چې دغه حالت ته distal embolization ویل کیږي.
- د لومړۍ توراسیک نخاعي (T1) عصب تخته کیدنه - لومړۍ توراسیک نخاعي (T1) عصب چې په طبیعي توګه پر لومړۍ پوښتې تېرېږي، هم ورسره پورته شوي وي، چې پدې ډول ښايي ناروغ د لیڅې (forearm) د انسي سطحې

حسي اختلال تجربه کړي، او ورسره د لاس د طبيعي عضلي ضايع کيدل منع ته راشي.

• د سب کلافين ورید تخته کيدنه - دا بنايي په اکسيلري ورید کې د وينې غوټه کيدل (ترمبوزس) رامنځ ته کړي.

د ډاپلرالتراساوند يوه کتنه د پوښتۍ په خارجي څنډه کې د سب کلافين شريان څرگند تنگوالي له تنگوالي څخه لري غير طبيعي بهير يې بنودلي وه. د دغه غير طبيعي بهير د سيمې دننه هلته د رگ ډيوال پوري نښتي د وينې غوټې (ترمبوز) نښه موجوده وه. دغه ناروغ د غاړې د پوښتۍ د ليرې کولو جراحي عمليه يې وزغمله او تردې وروسته نوري نښې نه لري. د و همه پيښه

يو دوه پنځوس کلن سړي له سرخوږۍ او سالنډوالي سره حاضر شوي. هغه لږ مقدار وينې له توخولو څخه هم گيله من دي. کلينيکي پلټنو د غاړې په شاوخوا کې څو پرسيدلي رگونه يې بنودلي دي. د ټټر په يوه راډيوگرافي کې ښۍ خوا جگه شوي حجاب حاجز او يوه توموري کلت، چې بنايي يوه لومړني برانکوجينیک کارسينوما وي ښکاره شوي.

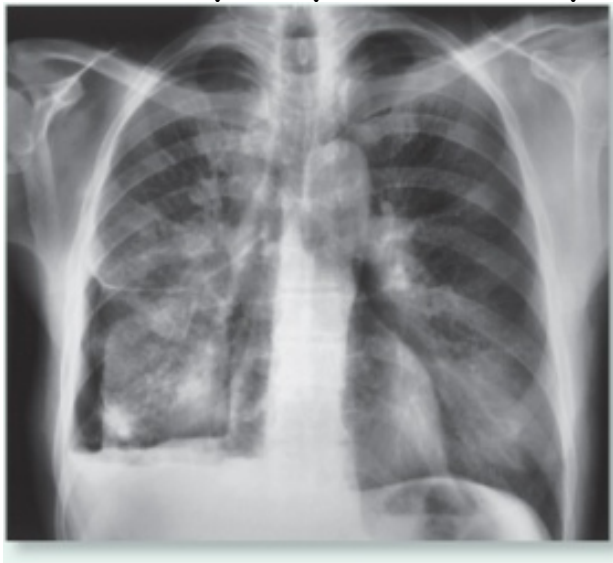د کلينيکي موندونو په کتلو او د اناتوميک مالومات په درلودلو سره د تومور ځای په ډاگه کيدلي شي. د غاړې په شاوخوا کې د ډير شمېر پرسيدلو رگونو ليدل د رگونو د تړل کيدلو ښکارندويي کوي. د غاړې دواړو خواوو ته پرسيدلي رگونه دا ښيي چې د رگونو بندښت به هرومرو په يو عمومي رگ، يانې په superior vena cava کې وي. د superior vena cava په مخه د ټټر په ښۍ خوا کې فرينیک عصب، چې حجاب حاجز تعصیبوي قرار لري. د دې لپاره چې حجاب حاجز جگه شوي ده نو دغه حالت يې په فلج کيدلو باندي دلالت کوي، دا جوته کوي چې د فرينیک عصب له تومور سره اخته شوي دي.

دریمه پیننه

د ټټر ټپ

یو پنځه دیرش کلن سړی د یو وسلوالې غلا پرمهال ویشتل شوی وه. د ننوتل شوي گولې ټپ يې په نښې څلورمه بین الضلعي مسافه کې، د تي له څوکې پورته وه. د ټټر راډیوگرافي يې چې بیړني خونې ته دننوتلو پر مهال اخیستل شوي وه د سړي بشپړ له منځه تلل يې نبودلي وه.

سربیره پردې یوه بله راډیوگرافیک انځور چې شل دقیقې وروسته اخیستل شوی وه د پلورا په تشه (مسافه) کې د هوا / اوبو کچه يې نبودلې وه (۱۰۸.۳ انځور).



۳.۱۰۸ انځور د سینې راډیوگرافي په پلورايي جوف کې هوا (air) / مایع (fluid) یوه کچه نښي.

د پلورا په تشه کې نښي درې معمولي پتالوژيکي پروسې پینښې شي.

- که چېرې د پلورا تشې ته هوا دننه شي، نو پدې حالت کې نوموتوراکس منع ته راځي او سږې د خپل ارتجاعي وړتيا له کبله سره تخته (کولاپس) کېږي. د پلورا تشه له هوا سره ډکېږي، کوم چې نورهم سږې تر فشار لاندې نيسي. دیر ناروغان له یو تخته (کولاپس) شوې سږې سره یې ناشونې ده چې تنفسي اختلال دی ولري. په یو شمېر ټاکلو حالاتو کې بنایي هوا د پلورا تشې ته په یوه داسې اندازې سره دننه شي کوم چې په تېتر کې منصف مخالف لوري ته بی ځایه او ټپله کړي. دغه حالت ته tension pneumothorax ویل کېږي او یوه نهایی وژونکي پیښه دي، کوم چې د بین الضلعي تیوب په ایښودلو سره چټکې درملنې ته اړتیا لري ترڅو ترینه هوا وویستل شي. د نوموتوراکس خورا معمول لاملونه یې د پوښتۍ له کسرونو او ventilation-positive pressure له کبله د سږې زیان څخه عبارت دي.
- بنایي د پلورا تشه له مایع څخه ډکه شي (دغه حالت ته pleural effusion ویل کېږي) او دا کیدلای شي چې د ډیرو نورو ناروغتیاوو سره (لکه د سږې عفونت، سرطان او د گیدې sepsis) سره هم یوځای وي. دا اړینه ده چې له دغو ناروغانو څخه مایع وویستل شي ترڅو کومه تنفسي ستونزه چې لري هغه ښه شي او نوموړي ویستل شوي مایع لابراتور ته د ازمايښتونو لپاره ولیږل شي ترڅو ماهیت یې مشخص شي.
- د تېتر شدید ټپ په ترڅ کې هیمونوموتوراکس پیښه هم منع ته راتللي شي. پدې حالت کې د وینې او اضافې هوا د ویستلو لپاره باید یو تیوب د پلورا تشې ته دننه کړای شي ترڅو په ناروغ کې د تنفسي اختلال مخه ونیول شي. دغه شخص داسې درملنې ته اړتیا لري ترڅو د پلورا په تشه کې شته هوا یا مایع یا هم دواړه یې وویستل شي.

د پلورا تشې ته د پوښتیو ترمخ د یوې ستني په دننه کولو سره ، لاس رسي کیدلای شي . په یوروغ کاهل انسان کې ، په حقیقت کې پلورايي تشه شتون نلري ، له همدې کبله کومه هڅه چې دغې تشې ته د یوې ستني د دننه کولو لپاره کيږي ناشوني دي چې بريالي شي او ښايي دا کرڼه سږي ته تاوان ورسوي .

مخکې لدې چې کوم توراسيک تيوب (chest tube) ټټر ته د دننه کړای شي ، بايد پوښتی د موضعي انستيتيک درملو د انفيلتریشن په ترڅ کې ډېر ښه کرخته شي دا ځکه چې د پوښتی د پريوست (periosteum) طبقه خورا ډېره حساسه ده . بين الضلعي تشونکي ستنه ښخ په ښخه د پوښتی د پاسنی څنډې پر سر دننه کړای شي . د پوښتی لاندنی برخې ته نږدې دستني په دننه کولو سره کیدلای شي ورید ، شريان او عصب ته چې په نیورو واز کولر ښډل کې ځای لري صدمه ورسوي .

ټټر ته د یو توراسيک تيوب (chest drain) د دننه کولو وړ سيمي عبارت دي له:

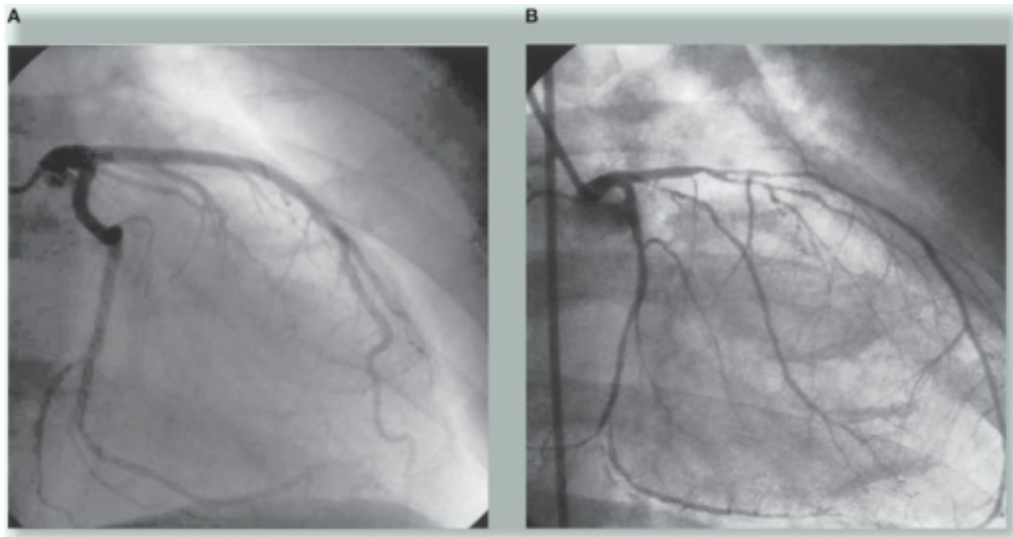
- د midaxillary کرښی په استقامت په پنځمه بين الضلعي مسافه کې ؛
- د midclavicular کرښی په استقامت په دوهمه بين الضلعي مسافه کې .

دا سيمي د سترنل زاويې په جس کولو سره ، چې د دوهمه پوښتی د مفصل ځای دي ټاکل کيږي . لدې ځايه په کښته تللو سره کولای شو چې پوښتی وشمېرو ، او په ساده کتنې سره د ميډاکسيلری او ميډ کلاويکولار کرښې ښودلای شو . که چيري له پنځمې پوښتی لاندې کوم تيوب يا ستنه د ټټر جوف ته دننه کړای شي نو شوني ده چې د پلورايي کنجونو څخه د وتلو خطر رامنځ ته کړي او پدې توگه په ځيگر يا توري کې ، کوم چې د ستني يا تيوب د دننه کولو سيمي پوري اړه لري ښخه شي .

خلورمه پيښه

مايو کارډيل انفارکشن

يو ۲۵ کلن زور سپري په بېرني خونه کې د تېټر د مرکزي برخې له شديد درد سره چې غاړې او غالباً کين لاس ته يې خپريده بستر شوي وه. هغه ډيروزن يې درلود او کلک خکوونکي وه. د معاینې پر مهال هغه رنګ الوتي او په خولو لوند ښکاریده. د ويني فشار يې ۷۴/۴۰ ملي متر سيماب (چې نارمل اندازه يې ۱۲۰/۸۰ ملي متر سيماب دي) وه. کله چې الکتروکارډيوگرام (ECG) يې ترسره شوه نو د قدامي مايو کارډيل انفارکشن (anterior myocardial infarction) يې ښودلي وه. په يوه بېرني ايکوکارډيوگرافي معاینه کې د کين بطين دنده يې کمزوري ښودل شوي وه. د زړه په انجيوگرافي معایناتو کې يوه بند شوي رگ ښکاره شوي وه (۱۰۹.۳A او ۱۰۹.۳B انځورونه).

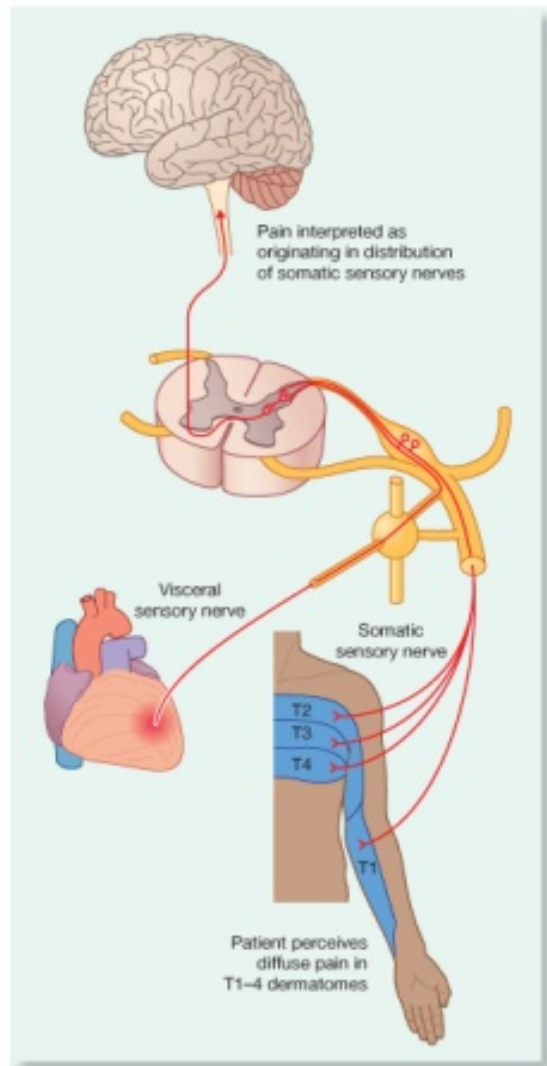


۳.۱۰۹ انځور A. د کين کورونري شريان نورمال انجيوگرام. B. کين کورونري شريان انجيوگرام د انسداد له کبله د ويني لږ شوي بهير ښيي.

دغه ناروغ د کورونري شريان د يوې بېرېنې bypass graft عمليې په زغملو سره په غوره کچه بڼه والي تر لاسه کړه. اوس مهال هغه وزن يې بايللي، خکول يې بس کړي، او په منظمه توگه تمرين کوي.

کله چې د زړه حجرات د مايوکارډيل انفارکشن په يوه پيښه کې مړه شي، نو د درد عصبي تارونه (حشوي ننه ايستونکي يا visceral afferents) تنبه کېږي. دغه حشوي حسي تارونه د سمپاتيک هغو تارونو مسير تعقيبوي کوم چې زړه تعصبيوي او نخاع شوکي ته د لومړۍ توراسيک (T1) او څلورم توراسيک (T4) کچو ترمنځ دننه کېږي. په دغه کچه، له لومړۍ توراسيک (T1) څخه تر څلورم توراسيک (T4) نخاعي اعصابو سوماتيک ننه ايستونکي (afferents) تارونه هم د خلفي ريښو له لارې نخاع شوکي ته دننه کېږي. ننه ايستونکي (afferents) دواړه ډوله (حشوي او سوماتيک) عصبي تارونه د بين البيني نيورونونو سره ساينپس کېږي، لډي وروسته بين البيني نيورونونه له هغو دوهمې نيورونونو سره ساينپس کېږي، کوم چې اړوند تارونه يې د نخاع له يوې خوا څخه بلې خواته تيرېږي او وروسته د دماغ somatosensory ناحيې ته چې د لومړۍ توراسيک (T1) څخه تر څلورم توراسيک (T4) له کچو نمايندگي کوي پورته کېږي. دماغ نه شي کولي چې په څرگند ډول سره حشوي حسي توزيع له سوماتيک حسي توزيع څخه توپير کړي او لډی کبله درد داسې تعبير کېږي لکه چې په پوره ډول له سوماتيک سيمو څخه يې منشا اخيستلي وي نسبت دپته چې له حشوي غړي (ياني زړه) څخه يې اخيستلي وي (C.109.3 انځور).

ناروغ ساه نيولي وه ځکه چې دهغې د کين بطين دنده کمزورې وه.



۳۰۹. انځور، ادامه C. په T1-4 ډرماټومونو کې د زړه درد باندې د پوهیدلو میکانیزم.

- کله چې کین بطن ناکام شي، نو دوه ډوله اغیزې منځ ته راوړي.
 • په لومړۍ سر کې، منقبض کیدونکې قوه یې کمیږي. لدې سره د ایستل شوي وینې فشار کمیږي او د وینې فشار بنکته راځي.

- کین اذین باید ډیر کلک کار وکړي ترڅو ناکامه شوي کین بطن ډک کړي. د کار دغه ډیروالي په کین اذین کې د فشار د لوړوالي لامل کیږي، کوم چې پلمونري وریدونو ته په خپریدلو سره فشاریې لوړوي، او د دغې په پایله کې د پلمونري وینولونو فشار لوړیږي. د فشار د دغه لوړوالي له کبله د شعریه عروقو (کپیلریو) څخه پلمونري بین الخلائي برخې (pulmonary interstitium) ته او وروسته اسناخو (alveoli) ته مایعات څڅیږي. د مایع دغه ډول تولیدلو ته pulmonary edema ویل کیږي کوم چې په څرگنده توګه د ګاز تبادله محدود کوي. ددی په پایله کې د ساه لنډوالي منځته راځي.
- لکه څنګه چې په B۱۰۹.۳ انځور کې ښودل شوي دي، دغه ناروغ یو بند شوي کین کورونري شریان یې درلوده.
- کین کورونري شریان د زړه د کین خوا ډیره برخه سپلاي کوي، کین کورونري شریان اساسي تنه کابو دوه سانتیمتر اوږدوالي لري چې په Circumflex شریان باندې، کوم چې په کورونري میزابه کې د اذین او بطن ترمنځ قرار لري، او په قدامی interventricular شریان باندې، چې معمولاً ورته left anterior descending شریان (LAD) ویل کیږي وپشل کیږي.
- څرنګه چې sinu-atrial او atrioventricular غوټې خپل ډیره وینه له ښي کورونري شریان څخه ترلاسه کوي، نو کله چې ښي کورونري شریان په شریاني ناروغي باندې مبتلا او بند شي په پایله کې د زړه د ریتم پوري اړوند ناروغي منځته راځي.
- کله چې ناروغ روغتون ته ورسیده، نو د هغې د قلبي عضلي دنده د ECG، ایوکارډیوګرافي او انجیوګرافي په وسیله ارزیابي شوله.
- کله چې یو ناروغ کلینیک ته راشي، نو معمولاً یو ډاکتر د هغې د مایوکارډ دنده ارزیابي کوي. د یوې کلینیکي تاریخچې له ترلاسه کولو او له فزیکي معاینې وروسته د زړه د بی

کفایتي لامل تشخیص تفریق یی کیږي. د مایوکارډ او د ورځ (وال) د دندې واقعي ارزیابي په لاندې طریقو ترسره کیږي:

- **EKG/ECG (electrocardiography)** له یوشمېر برقي نښو څخه عبارت دي کوم چې د زړه د اوږد او لنډ محور په شاخوا کې اخیستل کیږي او پدې ډول د زړه ریت، ریتم او بیونکي نیمگړتیاوي نښي. سربیره پردې، د زړه د نښي او کین خواوو شامل ټولې دندې او دندې خرابوالي په گوته کوي. په ECG کې د زړه د هغو سیمو پورې اړوند بدلونونه مشخص کیږي کوم چې په مایوکارډیل انفارکشن باندي اخته شوي دي. د مثال په ډول د یو نښي کورونري شریان د بندوالي په ترڅ کې انفارکشن د مایوکارډیوم په هغه سیمه کې منع ته راځي کوم چې د نوموړی شریان په وسیله اروا کیږي. په عمومي ډول سره دغه سیمه له بنکتنی سطحې څخه عبارت دي، نو لدې کبله انفارکشن ته یې infarction-inferior wall ویل کیږي. د ECG بدلونونه یې په لیدونو (یعنی، په II او III او aVF لیدونو) کې چې د مایوکارډیوم بنکتنی سطحه تصویروي ښکاره کیږي.
- ټټر راډیوگرافي د زړه اندازه، او د خونو (چمبرونو) پراخېدنه ښودلې شي. که چیري سږي په دقیق ډول سره وکتل شي نو پکښې د مایع ډیروالي (pulmonary edema) لیدل کیدلای شي، کوم چې د کین بطن د عدم کفایي په مهال منع ته راځي او که چیرې په بیره درملنه یې ونه شي نو کولای شي چې تنفسي خطر او مړینه رامنځ ته کړي.
- د وینې ازمايښتونه - د مایوکارډیل انفارکشن په مهال له زړه څخه یو شمېر انزایمونه، چې له lactate dehydrogenas (LDH)، creatine kinase (CK)، او aspartate transaminase (AST) څخه عبارت دي خوشی کیږي. د پلازما دغه انزایمونه د روغتون په لابراتوار کې په اسانې سره اندازه کیږي او په لومړنۍ مرحله

- کې د تشخیص د مالومولو لپاره کارول کېږي. سربیره پردې مشخص انزایمونو ته چې ایزوانزایمونه ویل کېږي (لکه creatine kinase MB ایزوانزایم [CKMB]) هم په تشخیص کې مرسته کولای شي. په نوې ازمايښتونو کې troponin (چې د مایوکارډیوم په ترکیب کې شامل دي) هم اندازه کېږي، کوم چې د مایوکارډیل انفارکشن په پېښه کې چې د زړه حجرې مړې کېږي خوشي کېږي.
- تمرین په مهال ازمايښت (exercise testing). په دې ډول ازمايښت کې ناروغان د ECG له مانیتور سره نښلول کېږي او پر یو څرخ ورته تمرین ورکول کېږي. لدې ازمايښت سره د اسکیمیا سیمې، یا هغه سیمې چې د وینې بهیر ورته لږ شوي وي څرگند کېدلای شي، داسې چې په ترڅ کې وازکولر اېنارملتي مشخص کېږي.
 - هستوی طب (Nuclear medicine). thallium (راډیواکتیف x وړانګې یوه خپرونکي) او د هغې مشتقات پوتاشیم سره ورته دي. د دوي په کارولو سره د کورونري اسکیمیا سیمې مشخص کېږي. کچیری یو ناروغ ته د دغه موادو له تطبیق کولو وروسته داسې ښکاره شي چې د مایوکارډ د کومې سیمې په وسیله اخیستل شوي نه وي نو مایوکارډ په نوموړي برخې په مړینه دلالت کوي.
 - کورونري انجیوګرافي (Coronary angiography). پدې کړنډلاره کې یوه کوچنۍ شریاني کتیتر د فیمورال شریان له سوري کولو څخه وروسته د نوموړي شریان او اورټا له لارې تر د کورونري رګونو د منشا برخوته رسول کېږي. وروسته بیا لدې لارې x-ray کانترست مواد د کورونري رګونو او د هغوي اړینو څانګو د ښکاره کېدلو لپاره زرق کېږي. که چیرې په دغو رګونو کې کوم تنګوالي (stenosis) موجود وي، نو ښایي چې انجیوپلاستي (angioplasty) هم ورته ترسره شي. په انجیوپلاستي کې ډیر کوچنې بالونونه د تنګ شوي سپمو له یو سر څخه تر

بل سره پوری تیر او پرسول کیږي ترڅو چې رڼگ بیرته پراخ او د اضافه تر اسکیمیا او مایوکارډیل انفارکشن څخه مخنیوي وشي.

پنځمه پینځه

مات شوي پیس میکر (pacemaker)

یوه زړه بوډي چې د زړه شدید عدم کفایه یې لرله په بیړنې خونه کې بستر شوي وه. هغه په کینې خوا کې یوه پیس میکر بکس یې درلوده، کوم چې څو کاله مخکې ورته د زړه د ریتم یوې بي نظمې (چټک atrial اذیني فبرلیشن fibrillation) لپاره ایښودل شوي وه. په یوه ECG کې چټک اذیني فبریلیشن لیدل شوي وه. د ټټر له یوې راډیوگرافي څخه یې ښکاریده چې د کلافيکل لاندې د پیس میکر مزي مات شوي وه.

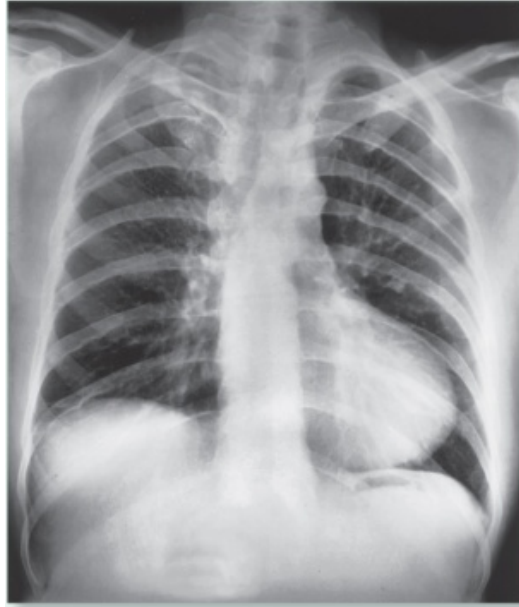د ټټر د دغې سیمې اناټوميک مالوماتو په لرلو سره دا جوتنه کیږي چې په کومه توگه دغه مزي مات شوي دي.

ډیر ناروغان شته دي چې قلبي پیس میکرونه لري. له پیس میکر څخه چې د پیکتورالیس مجور عضلي د پاڅه په تحت جلدي نسج کې قرار لري یو مزي راوځي او له پیس میکر څخه د پوستکي لاندې پورته خواته سیر کوي ترڅو اکسیلري ورید فقط تر کلافيکل لاندې، د subclavius عضلي په جنب کې سوري کړي. وروسته مزی د سب کلافين ورید، براخیسفالیک ورید، د superior vena cava، ښی دهیلز، له منځ څخه تیر او ورته د ښي بطن پر دیوال باندي (چیري چې دا کولاي شي زړه د منقبض کیدلو لپاره تحریک کړي) ځای ورکول کیږي. که چیري مزي اکسیلري ورید نېغ په نېغه د subclavius عضلي سره ډیر نږدي سوري کړي، نو دا شونې دي چې د subclavius عضله د اورې له خوځیدلو سره څو کاله وروسته مزي تر فشار لاندې راوستلو له امله مات، او پدي توگه د پیس میکر د ناکامې لامل وگرځي. هڅه دي وشي ترڅو د مزي دننه کونکي نوکه په اړخیزه توگه چې څومره شونې وي د اکسیلري ورید لومړی برخې ته دننه کړای شي.

شپږمه پېښه

د اورټا تنګوالي (Coarctation)

یو شل کلن هلک د ټوخي له کبله د خپل فامیلی ډاکتر سره کتلي وه. د ټټر په راډیوګرافي کې د V ډوله لیدل کیږي (۱۱۰.۳ انځور). هغه یو کارډیولوژیست ته معرفي او د اورټا کوارکتیشن تشخیص شوه. د پوښتی V ډوله ژوروالي د پرسیدلي کولاترال بین الضلعي شریانونو له کبله منع ته راغلي دي.



۳.۱۱۰ انځور د سینې راډیوګرافي دریمې څخه تر شپږمې پوښتیو د بنکتنیو څنډو په اوږدو کې نیم روڼ (translucent) ژوري برخې (notches) ښيي.

د اورټا کوارکتیشن د کین سب کلافین شریان څخه لیرې (distal) د اورټا یو تنګوالي څخه عبارت دي. دغه تنګوالي په څرګند ډول سره کولای شي چې د عضویت لاندینی برخو ته د

وینې بهیر لږ کړي. ځکه نو له تنګوالي څخه پورته ډیر شمېر رګونه د لوړ شوي فشار له کبله پراخه کیږي پدې ډول وینه د تنګوالي له کچې ښکته اورتا ته رسیدلې شي.

معمولاً، د superior epigastric، internal thoracic، او musculophrenic شریانونه قداماً پراخه کیږي. دغه شریانونه قدامي بین الضلعي شریانونه ډکوي، کوم چې د خلفي بین الضلعي شریانو سره د ښلیدلو (اناستوموز) په پایله کې د وینې بهیر ته فرصت ورکوي ترڅو بیرته اورتا (نازله اورتا) ته دننه شي.

لومړۍ او دوهم خلفي بین الضلعي رګونه له costocervical تنې څخه، کوم چې د کوارکتیشن څخه وړاندې له سب کلاډین شریان څخه منشا اخلي ډکېږي، ځکه نو دومره نه پراخه کیږي چې ترڅو په پوښتی کې V ډوله ژوروالي منع ته راوړي.

او مه پینه

د تورا سیکه اورتا قطع کیدل (Dissection of the thoracic aorta)

یو دوه شپيته کلن سړي د بین الکتفي (interscapular) شدید درد سره په بیړنې خونه کې بستر شوي وه. د هغې په پخواني طبي تاریخچه هغه روغ او ښه ښودل شوي، په هر حال، دا په ښه شوي وه چې هغه شپږ فټ او نهه انچ وه او پخوا یې د بیخایه شوو عدسیو (لینسونو) لپاره د سترګې جراحي کړي وه.

د معاینه پر مهال سړي رنګ الوتي، سوړ، او د وینې فشار یې ټیټ (هایپوټینسیف) وه. د هغې د ښۍ وړانه په بیخ (groin) کې نبضان کمزورې وه. په یوه ECG کې inferior myocardial infarction ښودل شوي وه. د وینې د سیروم په آزمایشونو کې د پښتوګو د دندې کمزورتیا او اسیدوزس ښودل شوي وه.

کله چې ناروغ CT scan لپاره ولیږل شو نو پدې توګه د اورتا د قطع کیدلو (aortic dissection) تشخیص ورباندې کیښودل شوه.

اورټيک ډايسکشن يو غير معمول ناروغي دي کوم چې د اورټا په ډيوال کې له دننه خوا څخه يو کوچنی برخه يې څيري کيږي (۱۱۱.۳ انځور). د اورټا ډيوال دري طبقې لري چې له انتيما، ميډيا، او adventitia څخه عبارت دي. چاود له انتيما څخه ميډيا ته غزيږي او د هغې د چاوديدلو او منشعب کيدلو له کبله دوه کانالونه جوړوي. معمولاً وينه د ننوتنې له ځايه څخه ليريږي بيرته اساسي رگ ته دننه کيږي.

مايوکارډيل انفارکشن (myocardial infarction)

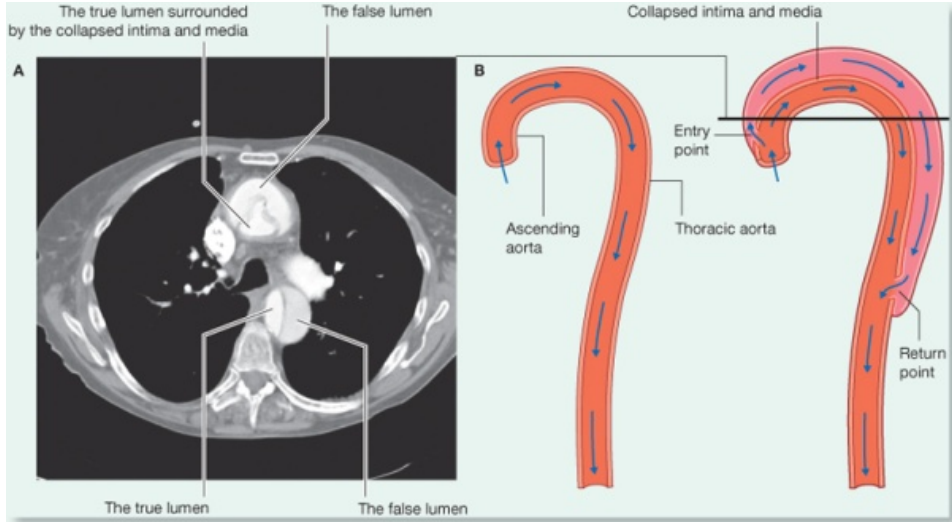
اورټيک ډايسکشن کيداي شي چې د بنۍ کورونري شريان د اخته کيدلو لپاره په څټ کيدونکي (retrogradely) ډول سره وغزيږي.

په خواشيني سره، په دغه پيښه کې د ناروغ بنۍ کورونري شريان بند شوي وه ځکه چې ډايسکشن د منشا برخې ته يې رسيدلي وه. په نورمالو خلکو کې بنۍ کورونري شريان د مايوکارډيوم قدامي بنکټنۍ مخ ته اوکسيجن لرونکي وينه رسوي او په ECG کې د قدامي مايوکارډيل انفارکت په توگه څرگند کيږي.

د کين لينگي اسکيميا (Ischemic left leg)

د اورټا دننه دوه کانالونه د اورټا په ټول اوږدوالي کې تر بنۍ حرقفي (iliac) سيستم او د بنۍ فيمورال شريان تر کچې پورې رسيږي.

که څه هم د دغه جوړښتونو په منځ کې وينه بهيږي خو دا ډير ځلي د وينې بهير د لږوالي لامل گرځي. ځکه نو کين بنکټنۍ اندام (نهایت) ته وينې لږ شوي بهير هغه په ايسکيميا باندي اخته کوي.



۳.۱۱۱ انځور A. د اورتیک ډایسکشن CT تصویر. B. نورمال اورتا (کین شکل) او یو اورتیک ډایسکشن (بسی شکل). په بسی شکل کې کرښه د A په انځور کې د ښودل شوي سي تي سکن پلان ښکاره کوي.

ناروغ اسیدو تیک ګرځیدلي وه.

په بدن کې ټول حجرات اسید تولیدوي کوم چې په تش متیازې کې دفع کیږي یا هم د کاربن ډای اکساید له تولید سره په ابو بدل او له وینتیلیشن سره ایستل کیږي. په خواشیني سره، کله چې غړي په بي ساري توګه اسکیمیا باندي اخته شي نو دوي د هایدوجن ایون د پام وړ مقدار خوشي کوي. په وصفی ډول دا هغه وخت منځ ته راځي کله چې معدي معایي لاره (gut) په اسکیمیا باندي اخته شي او د ډایسکشن له پروسې سره، سلیاک تنه (celiac trunk)، پورتنۍ مساریقې شریان (superior mesenteric artery) او ښکتنۍ مساریقې شریان (inferior mesenteric artery) په اغیزناکه توګه له دوران څخه لري پاتي کیدلو سره یا هم دغو رګونو ته د وینې بهیر په مخنیوي سره معدي معایي لاره په

اسکیمیا باندي اخته کيږي او ځکه نو د هايډروجن ايون په نسبي توگه لوړې کچې لامل شمېرل کيږي.

د پښتورگي اسکیمیا (Kidney ischemia)

ډايسکشن په ورته توگه کولي شي چې پښتورگو ته د وينې بهير په خراب کيدلو سره د هغوي وظيفوي وړتيا له لږوالي سره مخامخ کړي.
درملنه

ناروغ د بيړنې جراحي عمليې په تيرولو سره ژوندي پاتې شو. د پام وړ خبره خو داده چې د ناروغ جگوالي او د عدسيې (lens) پخواني جراحي د marfan سندروم تشخيص په گوته کوي، او د وينې پرله پسې ازمايښتونه او د فاميلي تاريخچې بياکتنه نښې چې دا به همداسي وه.

اتمه پيښه

سینه بغل (Pneumonia)

يو ۳۵ کلن نارينه ناروغ د وزن (تير دوو مياشتو په موده کې ۱۴ پونده) د کميدنې تاريخچې سره خپل فاميلي ډاکتر ته راغلي وه. هغه د توخي سره په بلغم کې د وينې له کربنو (hemoptysis) او د ټټر د کيڼ خوا له درد څخه گيله کوله په نږدې وخت کې، هغه د پام وړ خوله کيدلو څخه په ځانگړي توگه د شپې له خوا، کوم چې د روغايي بدلونې ايجاب کوله خبر ورکړي وه.

په معاینه کې ناروغ ټيټه درجه تبه يې درلود او tachypneic (په چټکه ساه کښنه) وه. د ټټر د کيڼ خوا پراخيدنه لږ شوي وه. کله چې ټټر قرع (percussion) شوه نو په نښه شو چې د ټټر کيڼ خوا قدامي مخ په قرع سره تت (dull) وه پداسي حال کې چې د ټټر پاتې برخې په قرع سره کړنگيدونکي (resonant) ول. د سږي غږونو د اوريدنې لپاره په غوږ نيولو يا

Auscultation (له يو ستاتسکوپ په وسيله اوریدل) سره د تنفسي غبرونو لږوالي، چې زیره طبیعت يې درلود (branchial breathing) اوریدل شوي وه.

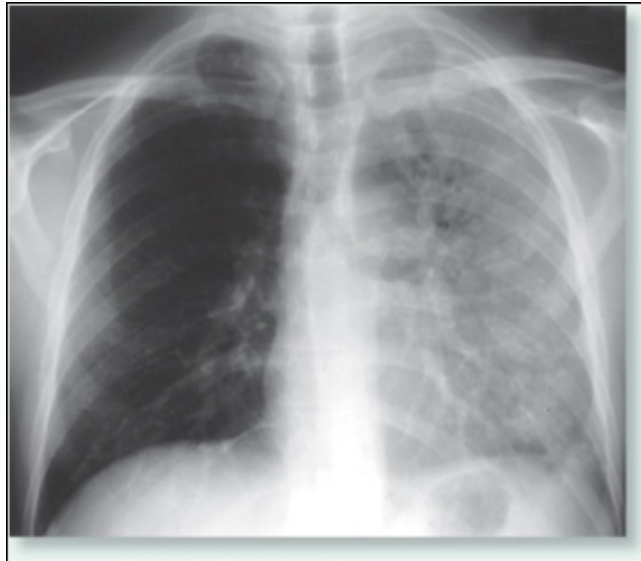په ناروغ کې د ټټر عفونت (infection) تشخیص شوي وه. د ټټر عفونت (انفکشن) يو معمول ناروغې ده. په ډيرو ناروغانو کې عفونت (انفکشن) په لويو هوايي لارو او برانکسونو باندې اغیزه کوي. که چيرې عفونت دوام وکړي، نو exudates او transudates په منځ ته راتللو سره هوايي کڅورې او ثانوي پلمونري لوبولونه ډک کيږي. د دغه ډول عفونت شیندلي ټوټې ټوټې (patchy) طبیعت ته برانشیل نمونیا ویل کيږي.

د ناروغ له مالومو وصفی کلینیکي موندنو سره د برانشیل نمونیا موجودیت ناشوني وه. له کلینیکي موندونو څخه داسې څرگند کیدله چې ناروغ احتمالاً یوه لوب پوري محدود نمونیا يې درلوده. لکه څنګه چې کین سږي دوه لوبونه لري نو احتمالي تشخیص يې د کین پورتنی لوب نمونیا وه.

د ټټر تر لاسه شوي راډیوګرافي يې په ۱۱۲.۳ انځور کې لیدل کيږي. د ټټر خلفي-قدامي منظره یوه پرده ډوله مکدره (opacification) سیمه سر تر پایه په ټول کین سږي کې ښيي. اړخیزه راډیوګرافي ته معمولاً اړتیا نشته ده، مګر کولای شي چې قدام او پورته خواته مکدریت (opacification) کوم چې ناڅاپه په مایل چاود باندې پای ته رسيږي ښکاره کړي.

نمونیا په پورتنی لوب کې غیر معمول ده ځکه چې په ډيرو ناروغانو کې د جاذبې قوی پوري متکي عفونت (انفکشن) منځ ته راځي. په هر حال، یو شمیر ټاکلي عفونتونه، عموماً توبرکلوزس (TB) او هیستوپلازموزس، منځنی او پورتنی لوبونو پوري ځانګړي دي. د ناروغ د تاریخچې په بیا کتنې سره د یوې خطرناکې او ځنډنې ناروغې تشخیص او په روغتون کې د بستر کیدلو تجویز ونيول شو.

له بستر کولو وروسته برانکسوپي يې وشوله او دهغې په وسيله د کين پورتنی لوب له برانکس څخه بلغم وويستل شو. په لابراتوار کې د هغې ترکلچر کولو او همدارنگه مايکروسکوپ لاندې له معاینې څخه وروسته پکښې د توبرکلوز باسيل (TB) تشخيص وشوله.



۱۱۲. انځور د تېر راډيوگرافي د کين پورتنی لوب عفونت (انفکشن) ښيي.

نهمه پيښه

د مری سرطان (Esophageal cancer)

يو اته شپيته کلن سړي خپل فاميلي ډاکتر ته د خواړو په تيروولو کې له ستونزې (dysphagia) څخه گيله کوله. کله چې ډاکتر ناروغ يې معاینه کړ نو وکتل چې هغه له وروستې کتنې څخه راپدېخوا کابو اتلس پونډ (18 Ib) وزن يې په شپږ میاشتو کې له لاسه ورکړي ده. د وينې په عادي (روتين) آزمايښتونو کې ناروغ کم خونه (انيمیک) ښودل شوي وه او هغه د گاسترواينتيرولوجي يونيت ته وليږل شوه. د مری سرطان تشخيص

ورباندي کينډول شوه او ناروغ د مری پریکونې جراحي عمل یې د ټټر او د گېډې د شق کولو په گډون تیره کړه. تر څلورو کالونو وروسته ناروغ لا تر اوسه ښه ده خو بیا هم تر څارنې لاندې دي.

ناروغ انډوسکوپیک معاینه یې په داسې حال کې تیره کړې وه کوم چې پکښې یو تاوېدونکي (ارتجاعی) تیوب چې په خپل وروستی برخه کې کمره یې درلود د خولې له لارې مری ته یې دننه کړای شوي وه. د نوموړي معاینې پر مهال دا هم شونې ده چې د مناسب تشخیص لپاره د بایوپسي د کوچنۍ انبور (biopsy forceps) په کارولو سره کوچنې نسجی پارچې ترلاسه شي.

د مری سرطان (esophageal carcinoma) چې د squamous cell له نوعې څخه وه تشخیص شوله او په ناروغ کې staging (د سرطان د مرحلې مالومول) ترسره شوه.

د هرې خبیثې ناروغی (malignancy) د مرحلې مالومول (staging) اړینه دي، ځکه چې له مخې د درملنې اندازه او موده ټاکل کیږي او هم ډاکتر کولای شي چې د ناروغ راتلونکي (prognosis) وړاند وینه وکړي. په دغه پېښه کې زموږ د ناروغ د ټټر او د گېډې یو سې تي سکن، چې پکښې د مری د ښکتنۍ یو پر دریمې برخې د تومور په شاخوا کې د پام وړ لمفاوي غوټې نه ښکاره کیدلي ترسره شوي وه.

د گېډې په سکن کې داسې کومې بیلگې ونه لیدل شو چې ترڅو وښيي چې تومور دي د سلیاک شریاني تنې شاخو لمفاوي غوټو او ځیگر ته خپور شوي وي. په ناروغ کې د کم خونې (انیمیا) لامل خونریزي وه.

د معدي معایې سیستم (gastrointestinal system) ډیر تومورونه په حیرانونکي ډول سره ماتیدونکي دي، کله چې هضم شوي خواړه له تومور سره په تماس کې تېریږي، نو پدې توگه کمزورې، ځنډني خونریزي پیدا کولای شي. د وخت په تېریدلو سره ناروغ کمخونه

(انیمیک) کیږي، کوم چې په لومړۍ مرحله کې پرته له کومې نښې وي؛ خو بیا هم، دا کیدای شي چې د وینې په عادي ازمايښتونو کې تشخیص شي. نوموړي ناروغ ته پیلچلي جراحي عملیات پلان شول.

د مری اوږدوالي کابو ۲۲ سانتیمتر دي (یو خط کش واخلي او ۲۲ سانتیمتر اندازه کړي- څه شک لرم چې دا به په څرگند ډول تر هغه لنډ وي کوم چې تاسي د مری په هکله تصور کوي!). نوموړ کیدای شي چې له تحت مخاطي لارې او همدارنگه د locoregional لمفاوي غوټو له لارې خپور شي. لمفاوي غوټې چې د مری لمف پکښې تشرېحي د مری شریاني سپلاي په اوږدو کې کوم چې تر ډیر اندازې پوري د inferior thyroid شریان، د توراسیک اورټا د esophageal څانگو، او د کین گاستریک شریان د څانگو په وسیله ترسره کیږي قرار لري.

د ټټر له لاري د مری لري کولو (transthoracic esophagectomy) په کړندلاره کې ناروغ ته ستون ستاخ وضعیت ورکول کیږي. ددې لپاره چې کتل شوي واي چې د گیدې په جوف کې د ناروغي کومې بیلگې شته او که نه نو د جراحي عملیې په ترڅ کې گیده یې خلاصه (laparotomy) شوله. معده د بنۍ گاستریک شریان او بنۍ gastro-omental شریان په ساتنې سره د عملیې لپاره چمتو کړای شوله. Short gastric شریان او کین گاستریک شریان سره جلا او pylorotomy (د معدي د پایلور برخې لري کول) هم ورته ترسره شوله. د گیدې ټپ له تړلو وروسته ورته کین اړخیز (left lateral) وضعیت ورکړل شو. مری ته د لاس رسي په منظور د پنځمې بین الضلعي مسافې له لارې یو بنۍ خلفي جنبي ټوراکوتومي (د جراحي عمل په ترڅ کې د ټټر خلاصونه) ترسره شوه، او د ازیگس ورید ترینه جلا کړای شو. معده د ډیافراگماتیک خلا له لارې پورته د ټټر جوف ته انتقال شوه. د جراحي عمل په ترڅ کې مری قطع او معده له سرفیکل مری سره ونښلول شوه. وروسته له دغې کړندلارې ناروغ پرته له کومې پیښې ښه والي ترلاسه کړه.

د مری ډیر سرطانونه په نسبي توګه ناوخته تشخیص کیږي او معمولاً لمفاوي غوټو ته یې میتازتازس ورکړي وي. همدانګه په یو شمېر ناروغانو کې تومور ځیګر ته هم خپریږي. په عمومي ډول د مری د سرطان راتلونکي (prognosis) خراب دي او پنځه ویشت سلنه (۲۵٪) ناروغان یې تر پنځو کالو پوري ژوند کولای شي. هدف دا دي چې د مری د سرطان د هغې په لومړۍ مرحله کې مخکي لږې چې لمفاوي غوټو ته خپور شي تشخیص او پدې ډول ورته یوه معالجه کړنډلاره تجویز شي.

ناروغ ته کیموتراپي (د سرطان ضد درملو ورکړه) تطبیق شوله او له عملیات وروسته د څلور کالو راډیخوا له ژوند څخه خوند اخلي.

لسمه پېښه

وریدي ننوتنه (Venous access)

یوه پنځه څلویښت کلنه ښځه چې په کین تي کې د سرطان تاریخچه یې لرله، خپل معالج ډاکتر ته بیا راغلي وه. په خواشیني سره ناروغي یې اکسیلري لمفاوي غوټو او هډوکو ته (د هډوکي میتازتاتیک ناروغي) خپره شوي وه. د یو جراحي ډاکتر په وسیله ابتدايي تومور له یوې پراخې موضعي بیلوني سره قطع او وروسته ټول اکسیلري لمفاوي غوټې له تخرګ څخه لري کړای شوي وه. وروسته لدې ناروغ یو انکالوجست ته د کیموتراپي لپاره مفرفي شو. کیموتراپي ورته د portacath له لارې تطبیق کیدله کوم چې تر پوستکي لاندې یو داسي سامان دي، چې ورڅخه یوه کوچنۍ کتیتر تر پوستکي لاندې internal jugular ورید ته رسول کیږي. ناروغ چې د portacath د ننه ایستنې عملیه یې پرته له کوم اختلاط څخه په مناسب ډول تحمل کړي وه، د خپل کیموتراپي موده یې هم بشپړه کړه او له ورستیو پنځو کالونو راډیخوا هغه اوس مهال ښه دي.

Portacath د ناروغ د ټټر په ښۍ مخکینۍ ډیوال کې کینسودل شوه او لین یې د ښۍ internal jugular په ورید کې دننه کړای شو. له کین internal jugular ورید او تر

پوستکي لاندې نسج څخه يې استفاده ونه کړه. دا چې ولي دغه سيمه ونه کارول شو دليل دا وه چې مخکي د ناروغ په کيڼ خوا کې د تخرگ (اکسيلري) سيمه يې تسليخ شوي وه او لمفاوي غوټې او لمفاوي رگونه يې هم لري کړاي شوي ول. که چيري په دغسي سيمه کې portacath ځاي په ځاي شي نو بنايي چې التهابي غبرگون رامنځ ته کړي او حتي بنايي عفوني (infected) شي. په خواشيني سره، څرنگه چې په دغه سيمه کې لمفاوي رگونه نه شته دي چې ترڅو لډي ځايه عفوني شوي مواد تخليه او بکتريا گاني لري کړي، نو شوني ده چې ددي په پايله کې شديد sepsis او ژوند گواښونکي عفونت (انفکشن) منځ ته راشي. هغه يې په څه ډول سره ځاي په ځاي کړ؟

د غاړې د بيخ له يوې خوا څخه بلې خواته د التراساوند په يو محوري انځور کې بنۍ common carotid شريان او بنۍ internal jugular وريد ليدل کيږي. د دغه دوو جوړښتونو له جملې څخه د internal jugular وريد اوږوالي ډير او په عمومي ډول نورمال تنفسي بدلونونه، غونډيدنه، او د ناروغ د وضعيت پوري اړوند د اندازې بدلون (کله چې ناروغ ته داسې وضعيت ورکړل شي کوم چې سر يې کښته قرار ونيسي نو پدي ډول نوموړي وريد له وينې ډک او په اسانه سوري کيدلای شي) ښکاره کوي.

د دغې کړندلارې (پروسيجر) خطرات

لکه نورو کړندلارو او عملياتونو په شان پدغه کړندلاره کې هم د اختلاط (complication) لږ خطر شته دي. د دغې کړندلارې خطرات دي تل له گټو سره يې پرتله شي. ستنه د jugular-internal وريد ته کيدای شي چې د التراساوند ترلابونې دننه کړاي شي، کوم چې ورسره د common carotid شريان د سوري کيدلو خطر هم کميږي.

علاوه پردې، تر مستقيم کتنې لاندې لږ احتمال شته دي د عمليي ترسره کونکي د سږي څوکه او پورتنۍ پلورايي صفاق (superior pleural fascia) سوري کړي، کوم چې له امله يې بنايي نوموتوراکس منځ ته راشي.

د میشته کیدونکي کتیتر موقعیت

کتیتر د نسی internal jugular ورید له لاري نسی براخیوسفالییک ورید ته رسول کیږي. وروسته د کتیتر څوکې ته ډیر بنکته د superior vena cava او نسی اذین اتصالي برخه کې ځای ورکول کیږي. په دغسي یو موقعیت کې د کتیتر ځای په ځای کول هغو درملو پوري اړه لري کوم چې ناروغ ته د انفیوژن په ډول تطبیق کیږي. د کیموتیراپیوتیک ډیر درملونه شدید سایتوتوکسیک (حجره وژونکي) دي نو د نوموړي کتیتر له لاري دوي ددي وړتیا پیدا کوي چې له وینې سره بڼه گډ شي ترڅو له ترمبوزس او د ورید د ډیوال له تخریش څخه مخنیوي وشي.